LEADING REGENERATION

Geistlich Biomaterials

La régénération des tissus mous est-elle essentielle pour la réussite des traitements implantaires ?

Exactement.

- L'association entre largeur de muqueuse kératinisée et santé péri-implantaire a été régulièrement rapportée[1, 2]
- La présence d'une quantité appropriée de gencive kératinisée est requise[3]
- Le volume de tissus mous peut également impacter la prédictibilité et la stabilité à long terme des traitements implantaires[4]

EXACTEMENT inimitable.

Découvrez notre engagement à 100 % avec des solutions spécifiques

BLOG

› Augmentation du tissu kératinisé autour des implants

Dr Doina Panaite et Dr Allan Charles
Pasadena, Etats-Unis

Objectif : Augmentation de la largeur du tissu kératinisé autour des implants avec Geistlich Mucograft®, création d'un vestibule et d'une situation permettent l'amélioration de l'hygiène bucco-dentaire.

Conclusion : Geistlich Mucograft® constitue une solution alternative pour une augmentation significative de la zone kératinisée et de l'attache tissulaire autour des implants existants. En outre, les tissus muco-gingivaux dont la régénération a été réalisée avec la matrice collagénique 3D présentent une bonne concordance en termes de texture et de couleur avec les tissus natifs adjacents.

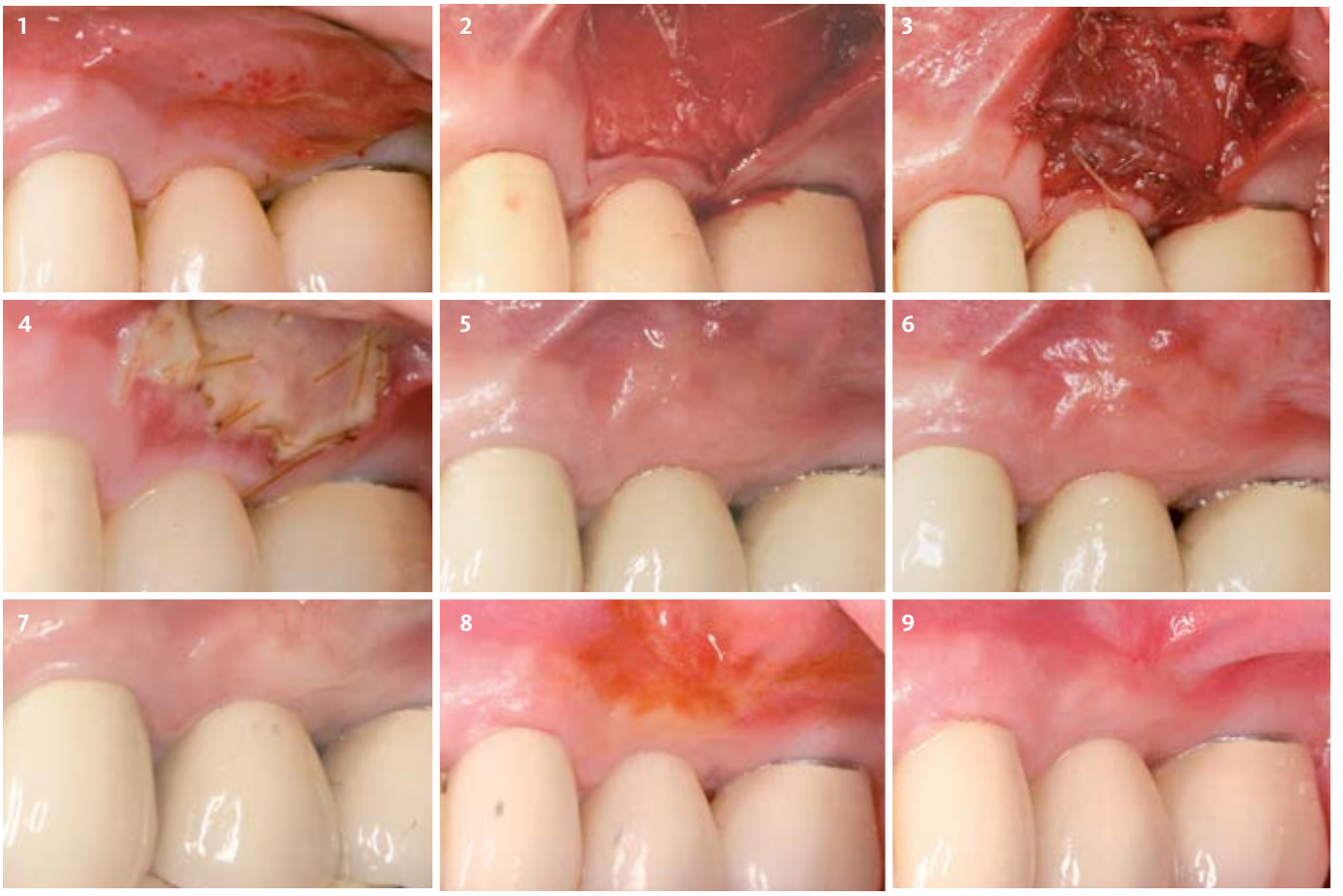

1 Vue pré-opératoire. Présence d'une fine bande de gencive kératinisée.

2 La muqueuse kératinisée est incisée et un lambeau d'épaisseur partielle est levé, exposant le tissu conjonctif et le périoste.

3 Geistlich Mucograft® est suturée sur le lit receveur et laissée exposée.

4 On observe l'apparition d'un tissu de granulation sous le caillot de fibrine, une semaine après l'intervention.

5 Excellente cicatrisation de la plaie 4 semaines après la chirurgie.

6 Suivi post-opératoire à 2 mois.

7 Site chirurgical à 3 mois post-opératoires.

8 Coloration à la solution de Lugol (iode) délimitant le tissu kératinisé à 6 mois.

9 Aspect muco-gingival (4 mm de tissu kératinisé) 6 mois après l'intervention.

› Traitement de récessions multiples contigües

Dr Jonathan Semtob
Paris, France

Objectif : Améliorer l'esthétique par le recouvrement de récessions tissulaires marginales. Traiter, en une seule et même séance, par un lambeau positionné coronairement associé à la matrice Geistlich Mucograft®, les 10 récessions, tout en évitant un prélèvement de conjonctif sur un palais très fin.

Conclusion : Geistlich Mucograft® a été une bonne alternative au prélèvement de tissu conjonctif pour obtenir ce recouvrement radiculaire partiel stable à 3 ans post-opératoires. L'épaississement du tissu kératinisé est léger et le résultat esthétique satisfaisant.

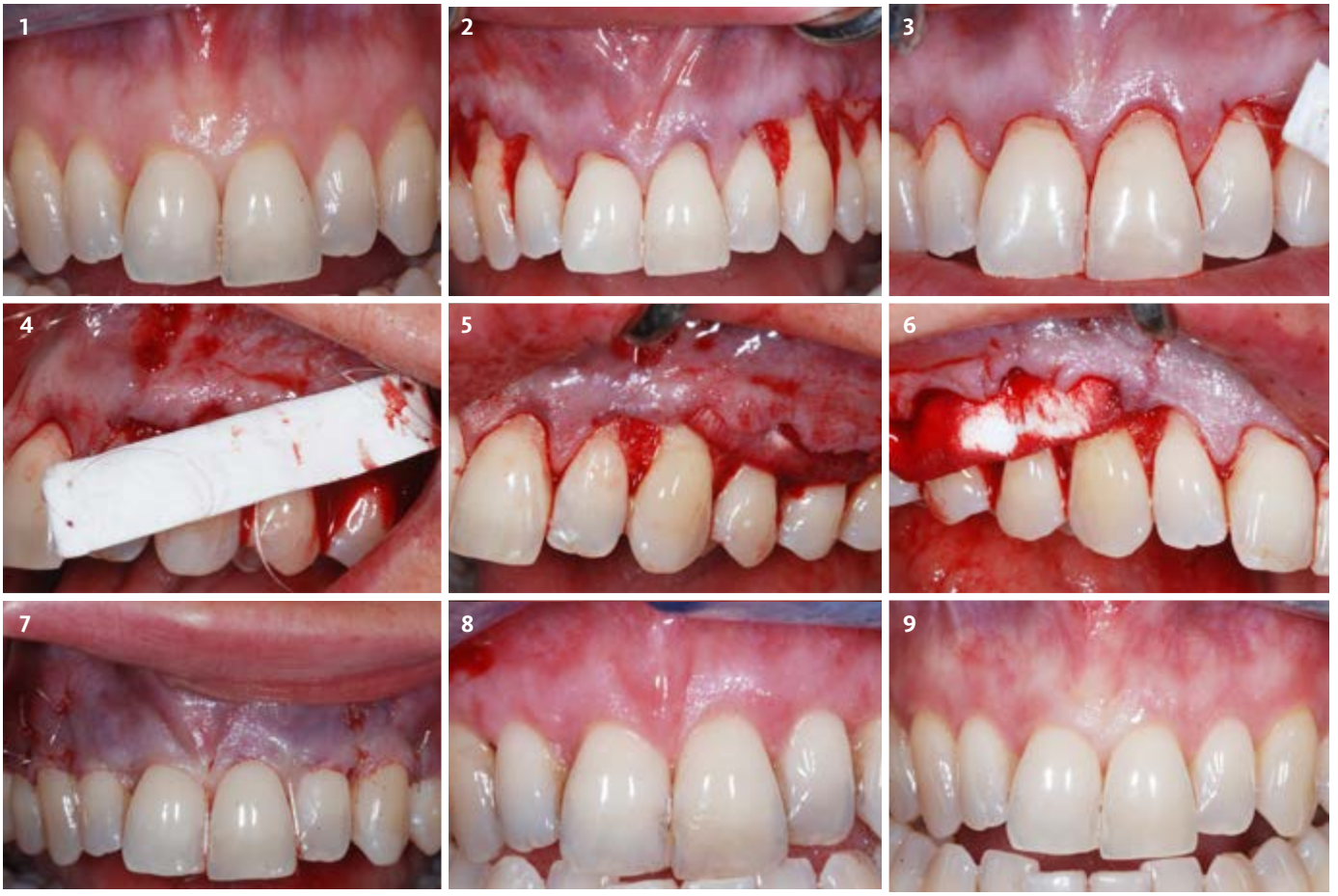

1 Situation pré-opératoire : récessions de classe I, II et III de Miller de 15 à 25, biotype fin, patiente non fumeuse.

2 Lambeau positionné coronairement avec rotation papillaire de 16 à 12 et de 22 à 26, tunnélisation modifiée de 12 à 22.

3 Geistlich Mucograft® 20 x 30 mm découpée en 3 parties de 7 x 30 mm. La première partie est glissée et suturée au niveau de la tunnélisation de 12 à 22.

4 Sutures de la deuxième partie de Geistlich Mucograft® limitant ses contacts avec les surfaces humides avant sa mise en place de 22 à 26.

5 Sutures de la deuxième partie de Geistlich Mucograft® au lambeau de 22 à 26.

6 Sutures de la troisième partie de Geistlich Mucograft® au lambeau de 12 à 16

7 Points matelassier au niveau des lambeaux positionnés coronairement avec rotation papillaire, points suspendus au niveau de la tunnélisation modifiée.

8 15 jours post-opératoires, dépose des sutures : un léger saignement peut être observé dès lors qu'une tension est exercée.

9 3 ans post-opératoires : le recouvrement radiculaire partiel est stable, avec un léger épaississement du tissu kératinisé. Résultat esthétique satisfaisant.

› ROG et épaississement simultané des tissus mous maxillaires en secteur esthétique

Dr Vivianne Chappuis
Berne, Suisse

Objectif : Régénération osseuse guidée (ROG) avec des copeaux d'os autologue, Geistlich Bio-Oss® et Geistlich Bio-Gide® simultanément à une augmentation des tissus mous avec Geistlich Fibro-Gide®.

Conclusion : La régénération osseuse guidée (ROG) peut être effectuée simultanément à l'augmentation des tissus mous avec Geistlich Fibro-Gide®.

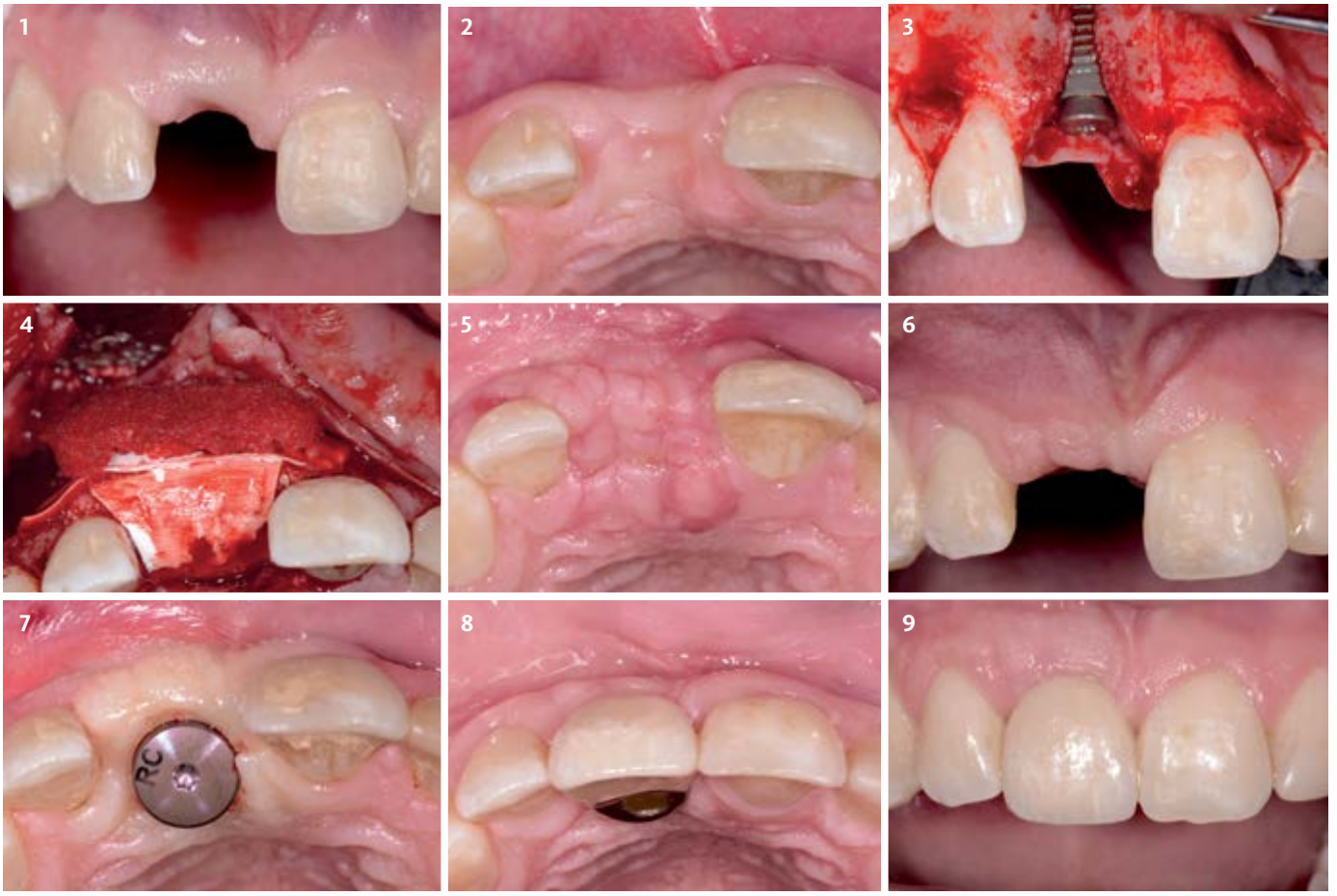

1 Vue de face initiale : incisive centrale manquante.

2 Vue occlusale initiale : le contour vestibulaire est aplati par les altérations dimensionnelles physiologiques de la crête après l'extraction.

3 Lambeau de pleine épaisseur avec une incision de décharge sur la face distale de la canine. Augmentation simultanée du contour par ROG associant copeaux d'os autologue pour recouvrir l'implant exposé, Geistlich Bio-Oss® et Geistlich Bio-Gide®.

4 Application de Geistlich Fibro-Gide® par-dessus la zone augmentée. Une fermeture de la plaie primaire sans tension a été obtenue par une incision de décharge périostée.

5 Dépose de la suture après 14 jours. Noter la cicatrisation sans incident de la plaie et une augmentation du volume des tissus mous.

6 Vue de face 4 semaines après l'intervention.

7 Visite de contrôle à 2 mois associée à une connexion du pilier.

8 Vue occlusale de la restauration finale 2 ans après l'intervention.

9 Restauration finale 2 ans après l'intervention objectivant un bon résultat esthétique.

LEADING REGENERATION

Geistlich Biomaterials

2 matrices pour la régénération des tissus mous

Geistlich Mucograft® & Geistlich Fibro-Gide®

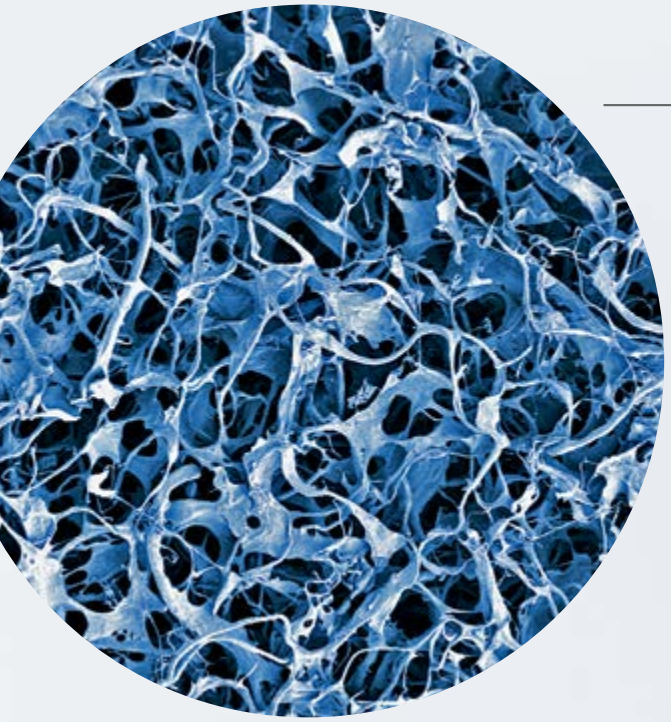

Gain de tissu kératinisé[5,6]

Pour une bonne homogénéité de l'aspect et de la couleur en cicatrisation ouverte.

Existe aussi en format 20 x 30 mm

Epaississement autour des dents et des implants

La première matrice stable en volume.[7,8]

Dispositifs médicaux de classe III réservés aux Professionnels de Santé. Organisme certificateur TÜV/CE 0123
Lire attentivement la notice avant toute utilisation.

LEADING REGENERATION

Geistlich THE COLLAGEN EXPERT

Geistlich Biomaterials

Seul un engagement total peut susciter la confiance. Exactement.

Nos procédés innovants, inégalés à ce jour, de transformation du collagène sont le résultat de notre recherche dédiée à 100% au collagène.

Gain de tissu kératinisé

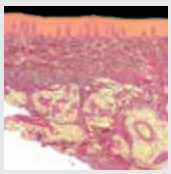

Coupe histologique d'une greffe de gencive



Vue de Geistlich Mucograft® en Microscopie Electronique

1. PURIFICATION

2. SÉPARATION

3. ASSEMBLAGE

› Collagène reconstitué non réticulé
› Cicatrisation non enfouie possible[5,6,9]

Geistlich Mucograft®

Epaississement des tissus mous

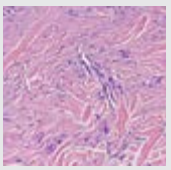

Coupe histologique d'une greffe de tissu conjonctif sous-épithélial

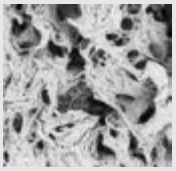

Vue de Geistlich Fibro-Gide® en Microscopie Electronique

1. PURIFICATION

2. SÉPARATION

3. ASSEMBLAGE

4. STABILISATION



› Collagène réticulé intelligemment
› Augmente le volume[6,7]
› Biocompatibilité et bonne intégration tissulaire[6]

Geistlich Fibro-Gide®

A SAVOIR SUR LE COLLAGENE...

Les fibres et fibrilles qui constituent le collagène sont reliées entre elles dans tous les tissus conjonctifs natifs de mammifères. Elles sont donc naturellement réticulées. Cette réticulation naturelle assure la liaison entre les unités structurelles de base (polymères ou protéines)[13] .Sans ces connexions vitales, l'intégrité du tissu serait compromise.

Le nombre de connexions peut être modifié artificiellement par des procédés utilisant différents niveaux d'expertise. Ces connexions supplémentaires artificielles réalisées en laboratoires sont appelées réticulation.

Les procédés de réticulation artificielle utilisés jusqu'à présent avait un impact négatif sur la biocompatibilité produit-tissus mous[14,15].

Une Expertise du collagène est essentielle pour obtenir les propriétés souhaitées, sans conséquence négative et surtout avec une bonne intégration aux tissus environnants.

Références : 1 : Moraschini V, Luz D, Velloso G, Barboza EDP. Int J Oral Maxillofac Surg. 2017 Jun;46(6):774-781. Quality assessment of systematic reviews of the significance of keratinized mucosa on implant health. 2 : Brito C1, Tenenbaum HC, Wong BK, Schmitt C, Nogueira-Filho G. Biomed Mater Res B Appl Biomater. 2014 Apr;102(3):643-50. Is keratinized mucosa indispensable to maintain peri-implant health? A systematic review of the literature. 3 : Pranskunas M1, Poskevicius L1, Juodzbalys G1, Kubilius R1, Jimbo R2. Oral Maxillofac Res. 2016 Sep 9;7(3). Influence of Peri-Implant Soft Tissue Condition and Plaque Accumulation on Peri-Implantitis: a Systematic Review. 4 : Thoma DS, Mühlemann S, Jung RE. Periodontol 2000. 2014 Oct;66(1):106-18. Critical soft-tissue dimensions with dental implants and treatment concepts. 5 : Nevins, M. et al. (2011). Int J Periodontics Restorative Dent. 31(4): 367-73 (clinical). 6 : Schmitt CM.et al. (2013) J Periodontol. 84(7):914-23. 7 : European Patent Specification – EP 3 055 000 B1. 8 : Data on file. Geistlich Pharma AG, Wolhusen, Switzerland. 9 : McGuire, MK. et al. (2014). J Periodontol. 85(10): 1333-41 (clinical). 10 : Thoma, DS. et al. (2016). J Clin Periodontal. 43(10): 874-85 (clinical). 11 : Zeltner, N. et. al. (2017). J Clin Periodontal. 44(4): 446-53 (clinical). 12 : Lodish, H. et al. (2000). Molecular Cell Biology. 4th edition. New York: W. H. Freeman; (2000). Section 22.3, Collagen: The Fibrous Proteins of the Matrix. 13 : Tal, H. et al. (2008). Clin. Oral Impl. Res. 19(3): 295-302 (clinical). 14 : Schwarz, F. et al. (2008). Clin. Oral Impl. Res. 19(4): 402-15 (pre-clinical).

Geistlich Pharma France - Parc des Reflets 165 avenue du Bois de la Pie - BP 43073 - 95913 ROISSY CDG CEDEX
www.shop.geistlich.fr - www.shop.geistlich.fr

ELNOSTM0318