leading regeneration

Geistlich

Therapiekonzepte

Weichgeweberegeneration

Inhalt

4 Geistlich Weichgewebsmatrices

5–7 Produktinformationen Geistlich Fibro-Gide®

8–13 Rezessionsdeckung

Dr. Navid Jalilvand M. Sc. | Hamburg
PD Dr. Karin Jepsen | Bonn
Prof. Dr. Giovanni Zucchelli | Bologna, Italien
Dr. Christine Tietmann | Aachen
PD Dr. Ulrike Schulze-Späte | Jena

14–16 Weichgewebeverdickung

Prof. Dr. Michael Stimmelmayr | Cham
Prof. Dr. Vivianne Chappuis | Bern, Schweiz
Dr. Otto Zuhr | München

17 Geistlich Fibro-Gide® – Hinweise zur Handhabung

18–20 Produktinformationen Geistlich Mucograft®

21–27 Aufbau keratinisierten Gewebes

PD Dr. Christian Schmitt | München
PD Dr. Dr. Jonas Lorenz | Frankfurt/Main
Dr. Arnd Lohmann MSc. | Bremen
PD Dr. Dr. Jonas Lorenz | Frankfurt/Main
Prof. Dr. Stefan Fickl | Fürth

28 Wunddeckung nach Transplantatentnahme

29 Geistlich Mucograft®/Geistlich Mucograft® Seal Hinweise zur Handhabung

30 Geistlich – The Regeneration Company

31 Geistlich digital, Fortbildungen & Events

Gender-Hinweis:
Aus Gründen der besseren Lesbarkeit wird auf die gleichzeitige Verwendung der Sprachformen männlich, weiblich und divers (m/w/d) verzichtet. Sämtliche Personenbezeichnungen gelten gleichermaßen für alle Geschlechter.

Geistlich Kollagenexpertise und Innovationen in der Weichgewebeaugmentation

Die Vorteile für Sie und Ihre Patienten

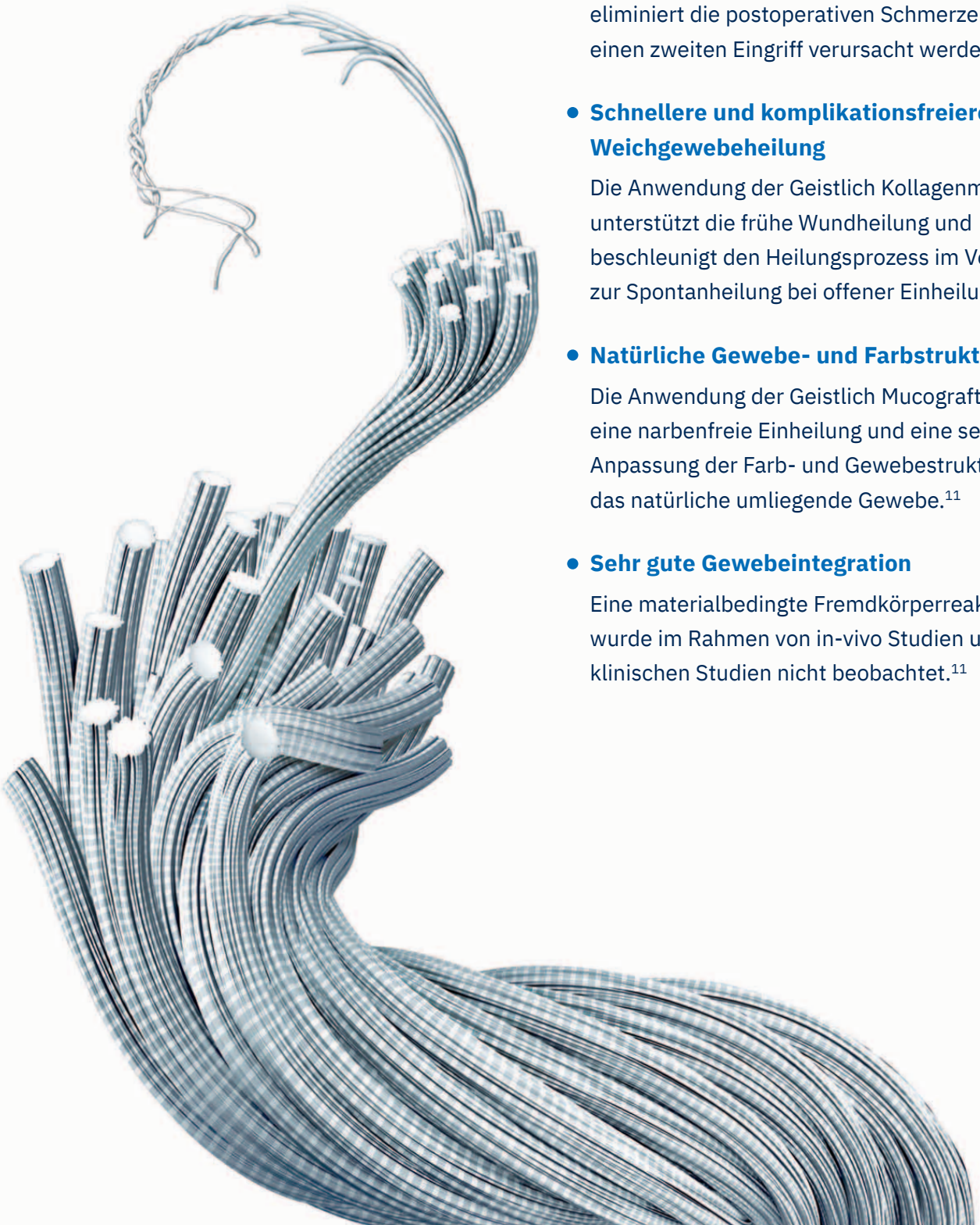

- **Kürzere Operationszeit**

  Sofort einsatzbereite Kollagenmatrices verkürzen die Operationszeit durch den Verzicht auf eine Entnahmestelle. [1–6]

- **Geringere Patientenmorbidität**

  Die Vermeidung einer Entnahmestelle am Gaumen eliminiert die postoperativen Schmerzen, die durch einen zweiten Eingriff verursacht werden. [1, 2, 7–9]

- **Schnellere und komplikationsfreiere Weichgewebeheilung**

  Die Anwendung der Geistlich Kollagenmatrix unterstützt die frühe Wundheilung und beschleunigt den Heilungsprozess im Vergleich zur Spontanheilung bei offener Einheilung.[2, 10]

- **Natürliche Gewebe- und Farbstruktur**

  Die Anwendung der Geistlich Mucograft® zeigt eine narbenfreie Einheilung und eine sehr gute Anpassung der Farb- und Gewebestruktur an das natürliche umliegende Gewebe.[11]

- **Sehr gute Gewebeintegration**

  Eine materialbedingte Fremdkörperreaktion wurde im Rahmen von in-vivo Studien und klinischen Studien nicht beobachtet.[11]

Geistlich Weichgewebsmatrices

	Geistlich Fibro-Gide®	Geistlich Mucograft®	Geistlich Mucograft® Seal
Gewinn keratinisierten Gewebes (offene Einheilung)		✓	✓
Vestibulumplastik		✓	
Rezessionsdeckung (geschlossene Einheilung)	✓	✓	
Alveolenverschluss		✓	✓
Weichgewebeverdickung	✓	(✓)	

Erhältliche Formate:

Geistlich Fibro-Gide®
15 x 20 x 3 mm
20 x 40 x 3 mm

15 x 20 x 6 mm
20 x 40 x 6 mm

Geistlich Mucograft®
15 x 20 mm
20 x 30 mm
30 x 40 mm

Geistlich Mucograft® Seal
Ø 8 mm
Ø 12 mm

Geistlich Fibro-Gide®

Die Alternative zum Bindegewebstransplantat (BGT)

Gewebeverdickung

Rezessionsdeckung
in geschlossener Einheilung



Typ	3D Kollagenmatrix
Struktur	schonend quervernetzt, volumenstabil, hochporös
Material	rekonstituiertes Kollagen (porcin)

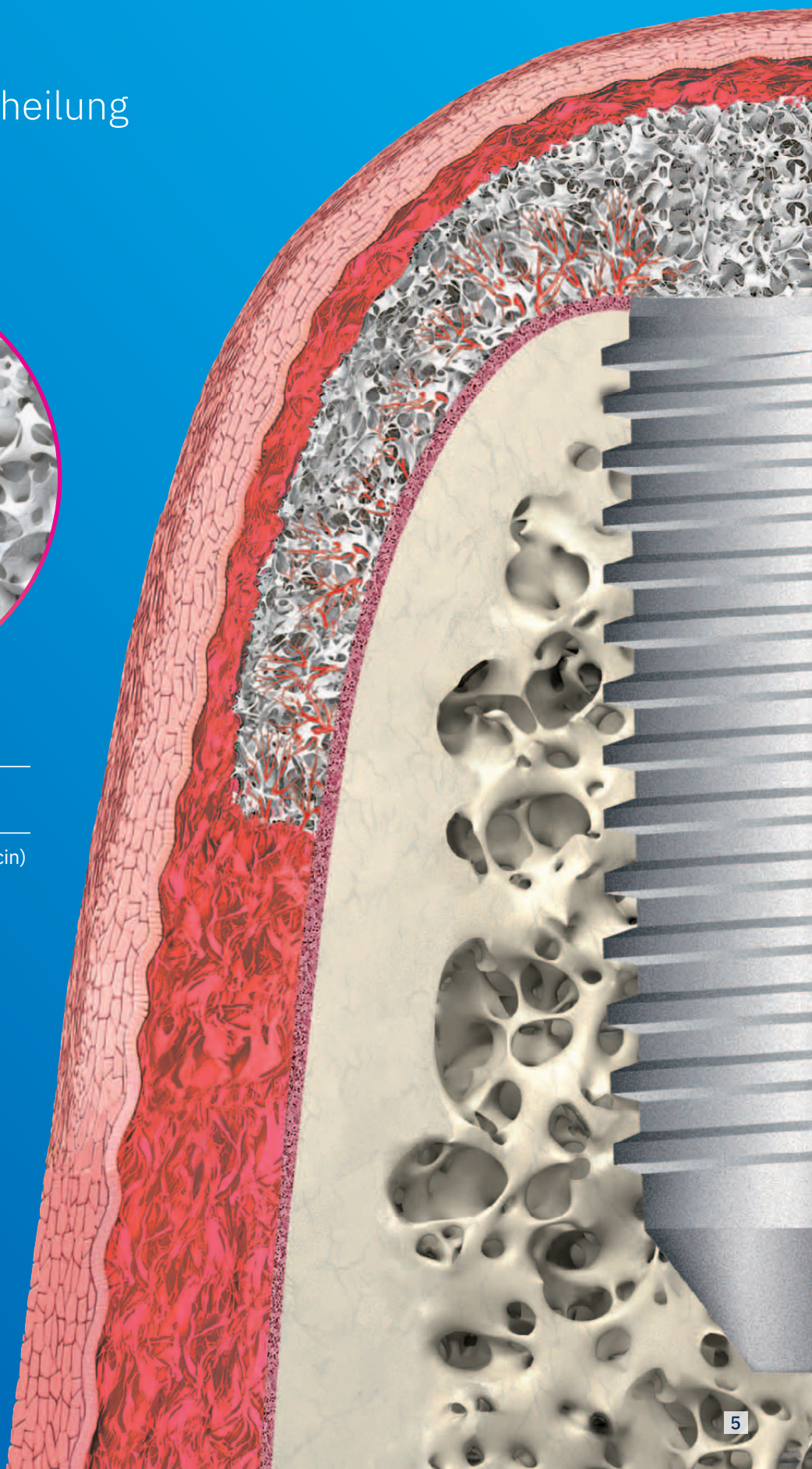

Geistlich Fibro-Gide® – Die Innovation

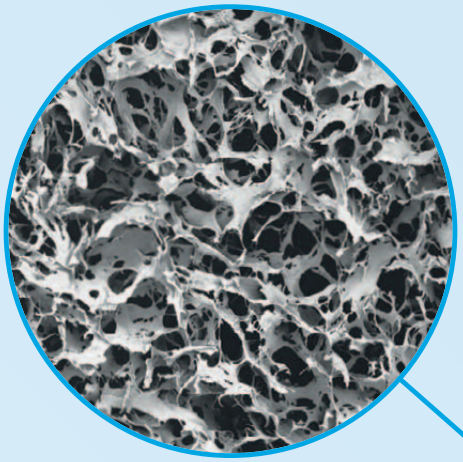

Volumenstabilität

Das rekonstituierte Kollagen wurde zum Erhalt der Volumenstabilität der Matrix schonend quervernetzt.[19, 20]

Die poröse Struktur ermöglicht die Stabilisierung des Blutkoagels und das Einwachsen von Zellen.[20, 21]



Aus Kollagen hergestellt

Geistlich Fibro-Gide® ist eine poröse und volumenstabile Kollagenmatrix porcinen Ursprungs.[19]

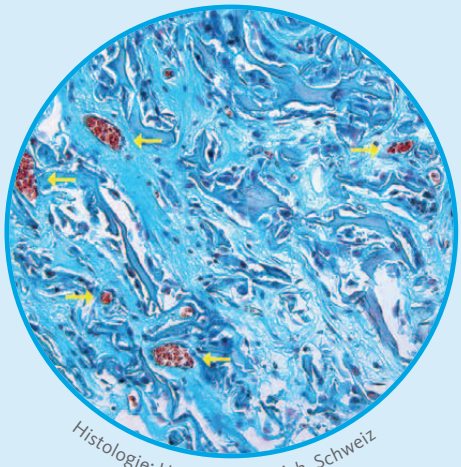

Histologie: Universität Zürich, Schweiz

Unterstützt Weichgewebeintegration

Die poröse Struktur von Geistlich Fibro-Gide® unterstützt die Angiogenese (gelbe Pfeile), die Bildung neuen Bindegewebes und die Stabilität des Kollagennetzwerks in geschlossener Einheilung.[7, 22]

in der Weichgewebeaugmentation

Vergleichbar mit dem BGT

Fibro-Gide® bietet nachweislich sowohl qualitativ als auch quantitativ ein stabiles augmentiertes Weichgewebe mit den zusätzlichen Vorteilen der Eliminierung der Entnahmestelle und geringerer Schmerzwahrnehmung des Patienten im Vergleich zum BGT. [7, 13, 14, 23]



Gute Integration in das Weichgewebe

In-vivo Studien zeigten eine gute Integration in das umliegende Weichgewebe unter Erhalt der Stabilität. [21]

(M = Kollagenmatrix; CT = Bindegewebe)

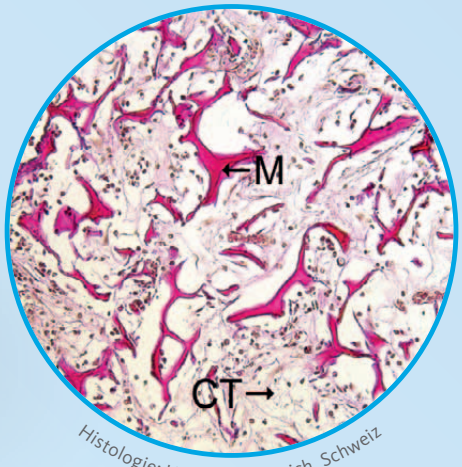

Histologie: Universität Zürich, Schweiz

Indikationen

Die Kollagenmatrix ist indiziert für die Verwendung bei Defekten und Defiziten von Weichgewebe im oralen und maxillofazialen Bereich:

- Mangel an Weichgewebevolumen [19]
- vorhandene Rezessionen [19]

FAZIT Geistlich Fibro-Gide® zeigt nachweislich ein stabiles neugebildetes Weichgewebe in Bezug auf Qualität und Quantität. Neben der Vermeidung einer Entnahmestelle sind eine kürzere Behandlungszeit und eine geringere Patientenmorbidität weitere Vorteile. [7, 13–14]

Rezessionsdeckung – Vergleich Geistlich Fibro-Gide® versus Bindegewebstransplantat (BGT)

„Vorteile der Geistlich Fibro-Gide® im Vergleich zum BGT sind die reduzierte Patientenmorbidität ohne Entnahmestelle am Gaumen, die verkürzte Operationszeit und die unbegrenzte Verfügbarkeit."

Dr. Navid Jalilvand M.Sc. | Hamburg

ZIEL:
Rezessionsdeckung mittels modifizierter koronal verschobener Tunneltechnik (MKVT) kombiniert mit der Geistlich Fibro-Gide® versus BGT.

FAZIT:
Sowohl mit der Geistlich Fibro-Gide® als auch mit BGT konnte im vorliegenden Fall mittels der Tunneltechnik (MKVT) eine vollständige Rezessionsdeckung mit einem stabilen Follow-up von 27 Monaten erreicht werden.

Ein Split-mouth Fallbericht mit einem Follow-up von 27 Monaten

Geistlich Fibro-Gide® **versus** **Bindegewebstransplantat**

Ausgangssituation: Rezession des Typs 1 (RT1) am Zahn 13 bzw. Zahn 23 bei der gleichen Patientin (Split-mouth-Design)

Sulkuläre Inzisionen mit einer Mikroskalpellklinge (Spaltlappenpräparation)

Fortsetzung der Spaltlappenpräparation mit einer speziellen Tunnellierungsskalpellklinge

Die Parodontalsonde zeigt das Ausmaß des Tunnellappens.

Geistlich Fibro-Gide® **versus** 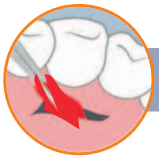 **Bindegewebstransplantat**

Die Geistlich Fibro-Gide® wird in trockenem Zustand auf die erforderliche Größe zugeschnitten.

Einzelinzisionstechnik zur BGT-Entnahme

Entnommenes BGT auf einer sterilen Glasplatte

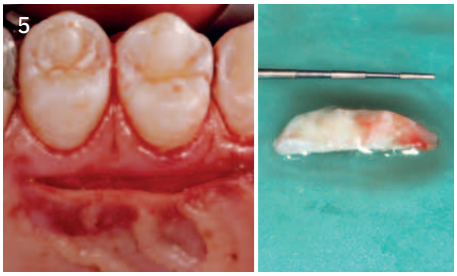

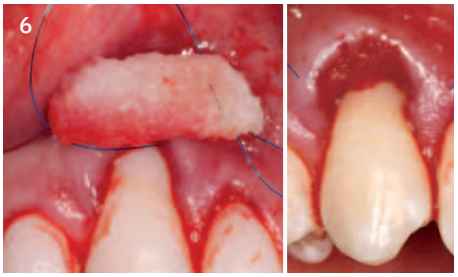

Mit Positionierungsnähten wird die Geistlich Fibro-Gide® gefasst, in den Tunnel eingeführt und mit Matratzennähten am Tunnellappen fixiert.

Positionierung und Fixierung des BGT mit Matratzen- und Umschlingungsnähten

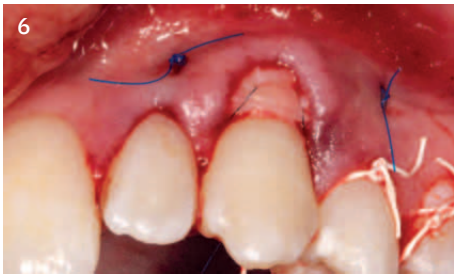

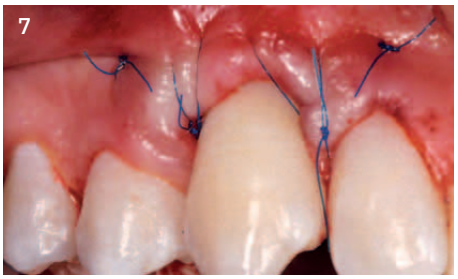

Koronalverschiebung des Tunnellappens mit Umschlingungsnähten am Zahn 13 bzw. 23

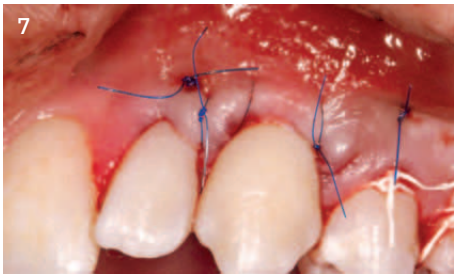

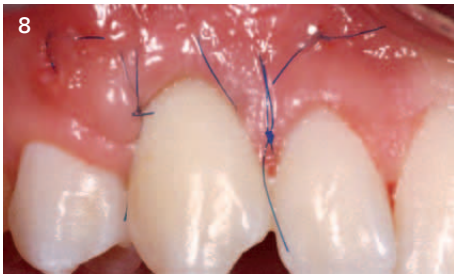

Zustand der operierten Region 13 bzw. 23 eine Woche postoperativ

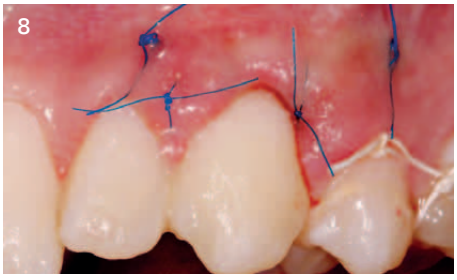

Situation 15 Monate postoperativ: Vollständige Rezessionsdeckung mit Geistlich Fibro-Gide® bzw. BGT

Situation 27 Monate postoperativ: stabil gebliebene vollständige Rezessionsdeckung mit Geistlich Fibro-Gide® bzw. BGT

Rezessionsdeckung zur Weichgewebeverdickung in kombinierter Lappen- und Tunneltechnik



„Auf einen Zweiteingriff am Gaumen wird gerne verzichtet, die meisten Patienten bevorzugen die minimalinvasive Therapie."

PD Dr. Karin Jepsen | Bonn

ZIEL:
Deckung der freiliegenden Zahnhälse in Regio 12 und 13 aus ästhetischen Gründen und um der Patientin eine verbesserte Plaquekontrolle zu ermöglichen

FAZIT:
Die komplette Rezessionsdeckung der Defekte der Miller-Klasse 1 (Cairo-Klasse 1) bei dünnem gingivalen Phänotyp und nicht kariösem Zahnhartsubstanzdefekt wurde mit Geistlich Fibro-Gide® in entsprechend modifiziertem Lappendesign und Wundverschluss erzielt.

Ausgangssituation: Zahn 13 mit parodontaler Rezession von 2 mm und nichtkariösem Hartsubstanzdefekt sowie freiliegendem Zahnhals in Regio 12

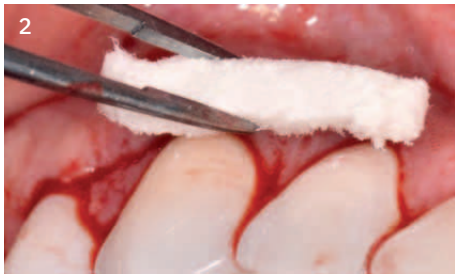

Geistlich Fibro-Gide® wird auf eine Größe von ca. 10 x 20 x 3 mm im trockenen Zustand getrimmt.

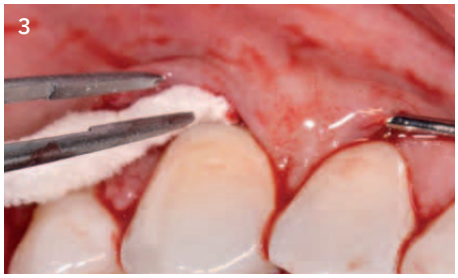

Die Präparationstechnik entspricht dem eines modifizierten Tunnels mit Durchtrennung der Interdentalpapille zwischen Zahn 13 und 14. Durch diese Öffnung wird die Matrix von distal nach mesial in den Tunnel platziert und bis Regio 12 vorgerückt.

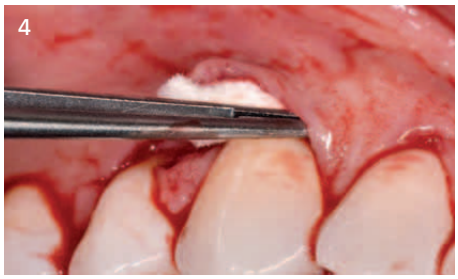

Von mesial wird mit einem Instrument genügend Öffnungsvolumen zum Tunnel gesichert, um die Matrix von der entgegengesetzten Seite hineinschieben zu können.

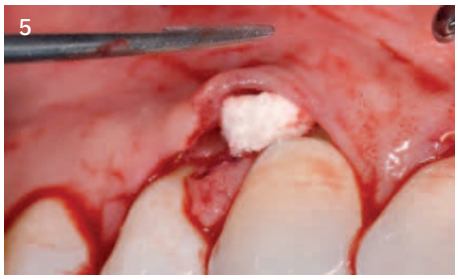

Die Kollagenmatrix wird vollständig vom Weichgewebe bedeckt und saugt sich mit Blut voll.

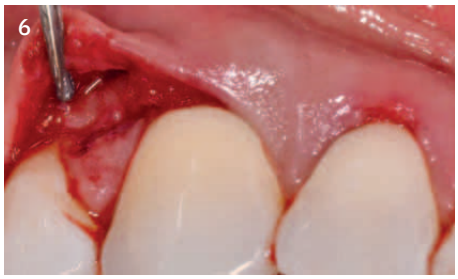

Bei der Mobilisation des Lappens ist zu berücksichtigen, dass das Volumen der Geistlich Fibro-Gide® im feuchten Zustand um etwa ein Viertel zunimmt.

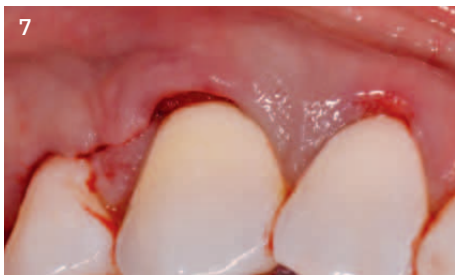

Ein vollständiger und spannungsfreier Lappenverschluss ist unbedingt erforderlich.

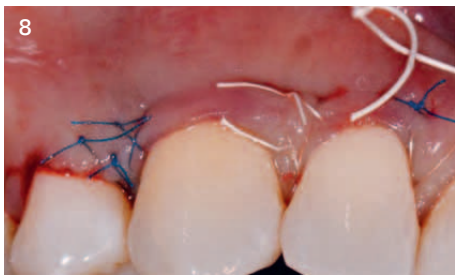

Nach Entepithelialisierung der verbleibenden Interdentalpapille zwischen Zahn 13 und 14 erfolgt der Wundverschluss mit koronaler Verschiebung des modifizierten Tunnels.

Vollständige Deckung der Rezession 12 Monate postoperativ

Rezessionsdeckung mit koronalem Verschiebelappen mit einem Follow-up von 3 Jahren

„Geistlich Fibro-Gide® mit einem koronalen Verschiebelappen ist eine sichere und minimal-invasive Technik. Sie zeigt erfolgversprechende Ergebnisse durch die Verdickung des Weichgewebes mit einem ästhetischen Erscheinungsbild.“

Prof. Dr. Giovanni Zucchelli | Bologna, Italien

ZIEL:
Vollständige Wurzeldeckung einer Einzelzahnrezession in Regio 13

FAZIT:
Die Anwendung der Geistlich Fibro-Gide® in Kombination mit einem koronalen Verschiebelappen verbessert die Wurzeldeckung und die Weichgewebedicke.

Ausgangssituation: Rezessionsdefekt der Miller Klasse 1 in Regio 23

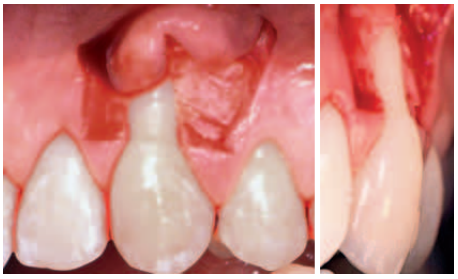

Trapezförmiges Lappendesign: Split-full-split Lappen (Elevation Flap)

Positionierung der Geistlich Fibro-Gide® und lagestabile Nahtfixierung mit Einzelnähten (PGA 7.0) an der Basis der deepithelisierten anatomischen Papille und der apikal mesialen und distalen Winkel

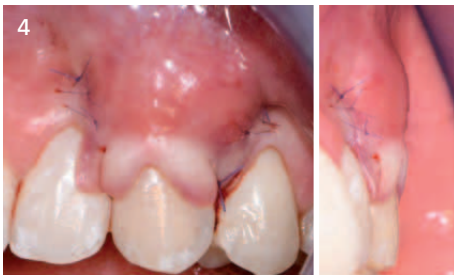

Spannungsfreier Nahtverschluss mit zwei Schlingennähten (PGA 6.0)

Nahtentfernung 14 Tage postoperativ

Nachuntersuchung 3 Monate postoperativ

Labiale Ansicht nach 3 Monaten

Labiale Ansicht nach einem Jahr.
Eine vollständige Wurzeldeckung wurde mit Geistlich Fibro-Gide® erreicht.

Nachuntersuchung 3 Jahre postoperativ

Multiple Rezessionsdeckung mit Geistlich Fibro-Gide® mittels Tunnelierungstechnik

„Auch bei multiplen Rezessionen kann durch Geistlich Fibro-Gide® eine vollständige Rezessionsdeckung ohne Limitation durch die Spenderregion in einem Eingriff erfolgen."

Dr. Christina Tietmann | Aachen

ZIEL:
Deckung multipler Rezessionen und Volumenzunahme der vestibulären Mucosa mit Geistlich Fibro-Gide®

FAZIT:
Multiple Rezessionen konnten durch minimal-invasives Weichgewebemanagement mittels Tunnelierungstechnik und Geistlich Fibro-Gide® in einem Eingriff gedeckt werden. Durch die Volumenzunahme des Weichgewebes zeigt sich ein stabiles Langzeitergebnis.

Ausgangssituation: Multiple Rezessionen mit ausgeprägten keilförmigen Defekten (Regio 16–26), insbesondere an Zahn 21

Tunnelierungstechnik mit minimalinvasivem Zugang über den Marginalsaum (exemplarische Darstellung Regio 13–15)

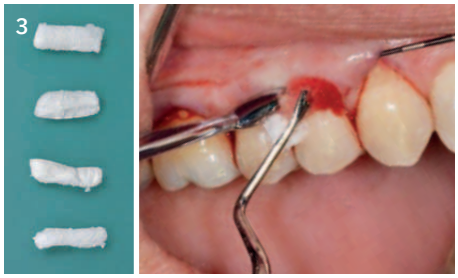

Geistlich Fibro-Gide® wird im trockenen Zustand auf eine Schichtstärke von 2 mm getrimmt und anschließend mit dem Tunnelierungsinstrument nach mesial und distal in den Tunnel eingebracht.

Zustand nach Einbringung der Kollagenmatrix Geistlich Fibro-Gide® in den Tunnel Regio 13–16

Zustand nach Einbringung der Kollagenmatrix in den Tunnel Regio 11–24

Nahtverschluss mit einer modifizierten doppelten Umschlingungsnaht je Parodontium

Vollständiger und spannungsfreier Nahtverschluss nach Mobilisierung des Lappens im apikalen Anteil

Klinische Situation 14 Tage postoperativ vor endgültiger Nahtentfernung

Frontalansicht der vollständigen Rezessionsdeckung und Langzeitstabilität durch Volumenzunahme: 2 Jahre postoperativ

Vestibuläre Rezessionsdeckung mittels Tunnelzugang (modifizierte VISTA-Technik)

„Ein ausgezeichnetes klinisches Ergebnis und hohe Patientenzufriedenheit ist das Ergebnis der minimalinvasiven OP-Technik mit Geistlich Fibro-Gide®."

PD Dr. Ulrike Schulze-Späte | Jena

ZIEL:
Deckung multipler Rezessionsdefekte (dünner gingivaler Biotyp, Miller Klasse I)

FAZIT:
Ein minimalinvasiver Tunnelansatz in Kombination mit der volumenstabilen Geistlich Fibro-Gide® führte zu einer vollständigen Wurzeldeckung.

Ausgangssituation: Nach Scaling und Root Planing zeigen sich Rezessionen an den Zähnen 31, 32 und 33.

Ein Mukoperiost-Tunnel wurde durch einen minimalinvasiven vestibulären Zugangsschnitt, apikal zum Zahn mit gingivaler Rezession, präpariert.

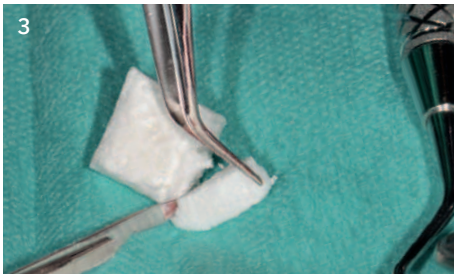

Geistlich Fibro-Gide® wurde im trockenen Zustand mit einem Skalpell in kleine Teile geschnitten.

Insertion der Kollagenmatrix in den Tunnel

Der Gingivarand wurde koronal verschoben und durch die Insertion von Geistlich Fibro-Gide® stabilisiert.

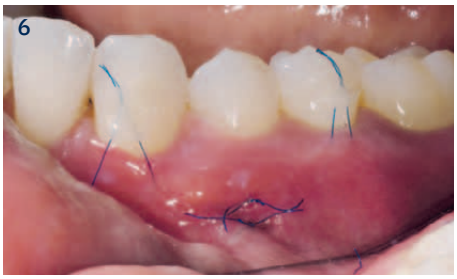

Heilungsverlauf eine Woche postoperativ, Fixierung der Verankerungsnähte

Heilungsverlauf 2 Wochen postoperativ

Entfernung der Verankerungsnähte 2 Wochen postoperativ

7 Monate postoperativ: Komplette Rezessionsdeckung

Implantation und Gingivaverdickung mit einer porcinen Weichgewebsmatrix

Prof. Dr. Michael Stimmelmayr | Cham

ZIEL:
Verdickungen der periimplantären Mucosa und eine stabile periimplantäre Weichgewebemanschette zur Förderung einer langfristig stabilen Implantatrekonstruktion

FAZIT:
Mit Geistlich Fibro-Gide® bieten sich dem Patienten Vorteile durch die reduzierte Morbidität, insbesondere bei größeren Weichgewebeaugmentationen, bei denen größere Transplantate notwendig wären.

Bukkales Hart- und Weichgewebedefizit 18 Monate nach Zahnentfernung mit deutlicher Einziehung in Regio 14

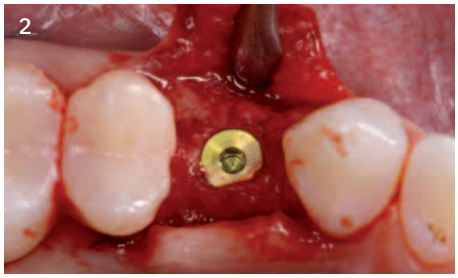

Implantatsetzung und bukkale Anlagerung von Bohrspänen für die Hartgewebeaugmentation

Die getrimmte Geistlich Fibro-Gide® (bukkal 1,5 mm/okklusal 3 mm) für die Weichgewebeverdickung deckt die Knochenspäne ab.

Die trocken eingesetzte Matrix wird vollständig mit Blut durchdrungen und lagestabil unter dem Lappen platziert.

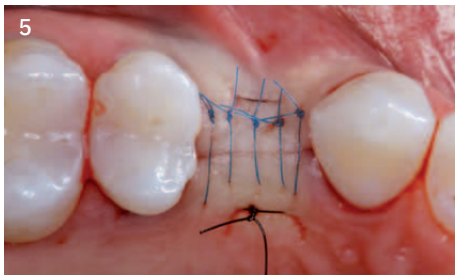

Spannungsfreier Wundverschluss

Postoperative Kontrolle 2 Monate nach Implantation

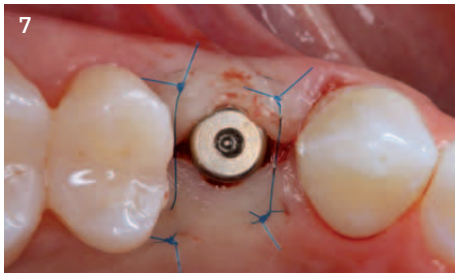

Nach 5 Monaten erfolgt die Implantatfreilegung

Eingliederung der Krone durch HZA Heike Schwarz. Zustand bei der 1-Jahreskontrolle

Die Defektversorgung ist durch die Augmentation des Hart- und Weichgewebes komplett erreicht.

GBR mit gleichzeitiger Weichgewebeverdickung im anterioren Oberkiefer

„Geistlich Fibro-Gide® zeigte in der klinischen Anwendung nach zwei Monaten Einheilung eine unauffällige Gewebeintegration bei gleichzeitigem GBR-Verfahren."

Prof. Dr. Vivianne Chappuis | Bern, Schweiz

ZIEL:
Gesteuerte Knochenregeneration (GBR) mit autologen Knochenchips, Geistlich Bio-Oss® und Geistlich Bio-Gide® und gleichzeitiger Weichgewebeaugmentation mit Geistlich Fibro-Gide®.

FAZIT:
Eine gesteuerte Knochenregeneration kann gleichzeitig mit einer Weichgewebeaugmentation mit Geistlich Fibro-Gide® durchgeführt werden.

Ausgangssituation (frontal): Fehlender mittlerer Schneidezahn

Ausgangssituation (okklusal): Die faziale Kontur ist durch eine physiologische Dimensionsveränderung des Kieferkamms nach der Zahnextraktion abgeflacht.

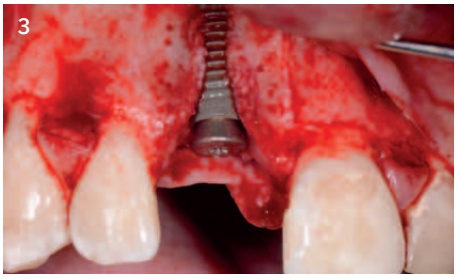

Vollschichtlappen mit einer Entlastungsinzision im distalen Bereich des Eckzahns. Simultane Konturaugmentation um das exponierte Implantat mit gesteuerter Knochenregeneration (autogene Knochenchips, Geistlich Bio-Oss® und Geistlich Bio-Gide®).

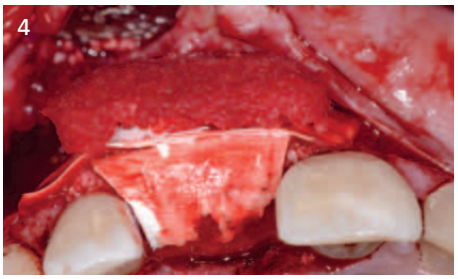

Einbringen von Geistlich Fibro-Gide® auf den augmentierten Bereich. Ein spannungsfreier primärer Wundverschluss wurde durch eine Periostschlitzung erreicht.

Nahtentfernung nach 14 Tagen zeigt eine unauffällige Wundheilung und eine Zunahme der Weichgewebedicke.

Frontalansicht 4 Wochen nach der Operation

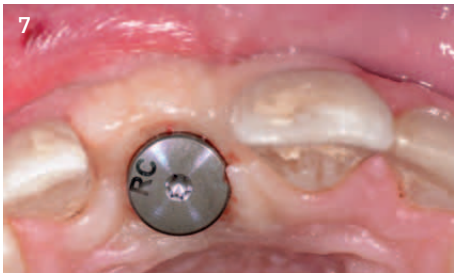

Kontrolle nach 2 Monaten kombiniert mit Einsetzen des Gingivaformers

Okklusalansicht der endgültigen Restauration 2 Jahre nach der Operation

Endgültige Restauration 2 Jahre nach der Operation zeigt ein schönes ästhetisches Resultat.

Unzureichende Weichgewebedicke in einer Einzelzahnlücke im anterioren Oberkiefer

Dr. Otto Zuhr | München

ZIEL:
Verdickung des Weichgewebes um ein Implantat in der ästhetischen Region mit Geistlich Fibro-Gide®

FAZIT:
Die Verwendung von Geistlich Fibro-Gide® ergab ein erfolgreiches ästhetisches Resultat und lieferte die fehlende Dicke des Weichgewebes.

Ausgangssituation (okklusal): Fehlender Schneidezahn 11 mit labialem Weichgewebemangel drei Monate nach Implantatinsertion

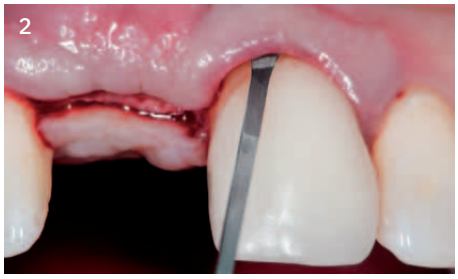

Labiale Lappenpräparation mit einem mikrochirurgischen Tunnelierungsmesser

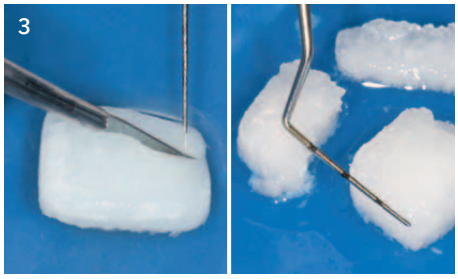

Anpassung an den Defekt: Zurechtschneiden der Geistlich Fibro-Gide® im nassen Zustand

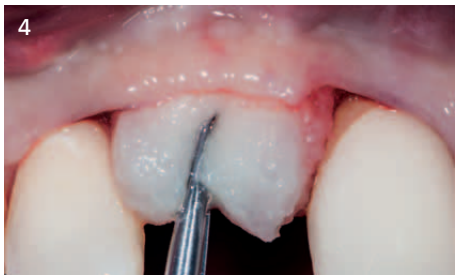

Einbringen der Geistlich Fibro-Gide® in den gewünschten Bereich

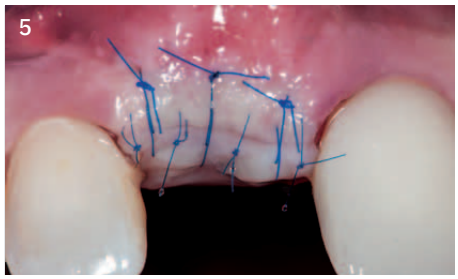

Ein spannungsfreier primärer Wundverschluss erfolgt mit doppelt geschlungenen Nähten und Einzelknopfnähten.

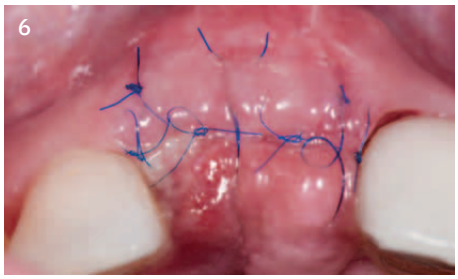

Situation vor der Nahtentfernung 7 Tage postoperativ

Situation 4 Monate nach der Weichgewebeaugmentation

Nachkontrolle nach 6 Monaten mit endgültiger Implantatrestauration in situ

1 Jahr Follow-up nach prothetischer Versorgung

Geistlich Fibro-Gide®

Allgemeine Hinweise zur Handhabung

Lappenpräparation

- Darstellung des Defekts durch geeignete Lappenpräparation
- Wenden Sie Ihr bevorzugtes Lappendesign an.

Zuschnitt

- Um einen spannungsfreien Verschluss zu gewährleisten, ist die Matrix der Defektgröße anzupassen.
- Der Zuschnitt wird mit einem Skalpell im trockenen und einer Schere im feuchten Zustand empfohlen.

Volumenänderungen

- Nach Befeuchtung mit Blut / Blutkonzentrat oder Kochsalzlösung nimmt das Produkt ca. 3 – 12 % in jeder Dimension zu.[19] Dies muss bei der Dimensionierung des Produkts für einen spannungsfreien Wundverschluss berücksichtigt werden.

Applikation

- Geistlich Fibro-Gide® wird auf das präparierte Wundbett unter dem Weichgewebelappen platziert.
- Es wird nicht empfohlen, die Matrix in mehr als einer Schicht zu verwenden.
- Eine vollständige Durchdringung der Matrix mit Blut / Exsudat erlaubt eine gute Adaptation und Adhäsion der Matrix an der darunter liegenden Oberfläche und stabilisiert das Blutkoagel.

Fixierung

- Falls ein Fixieren der Matrix erforderlich ist, kann die Matrix mit Standardnahttechniken fixiert werden.
- Beim Vernähen muss vorsichtig vorgegangen werden: Es wird empfohlen, die Nähte behutsam mit sanftem Zug zu legen und sie nicht zu fest anzuziehen, um ein Einreißen der Matrix zu vermeiden.

Ein spannungsfreier Verschluss / gedeckte Einheilung

- Nach der Platzierung von Geistlich Fibro-Gide® muss die Matrix vollständig mit einem Weichgewebelappen abgedeckt werden, um die primäre Wundheilung zu unterstützen.
- Der Weichgewebelappen muss so präpariert werden, dass er spannungsfrei verschlossen werden kann, um eine Wunddehiszenz und Kompression der Matrix zu vermeiden.

Weitere Informationen zu dem Material sowie der Verarbeitung entnehmen Sie bitte der Gebrauchsanweisung (IFU).

Geistlich Mucograft®
Geistlich Mucograft® Seal

Einzigartige Kollagenmatrix, bestehend aus 2 Schichten

Kompakte Struktur

Für Stabilität und offene Einheilung



Schwammartige Struktur

Zur Stabilisierung des Blutkoagels und um das Einwachsen von Weichgewebszellen aus dem umliegenden Gewebe zu fördern.

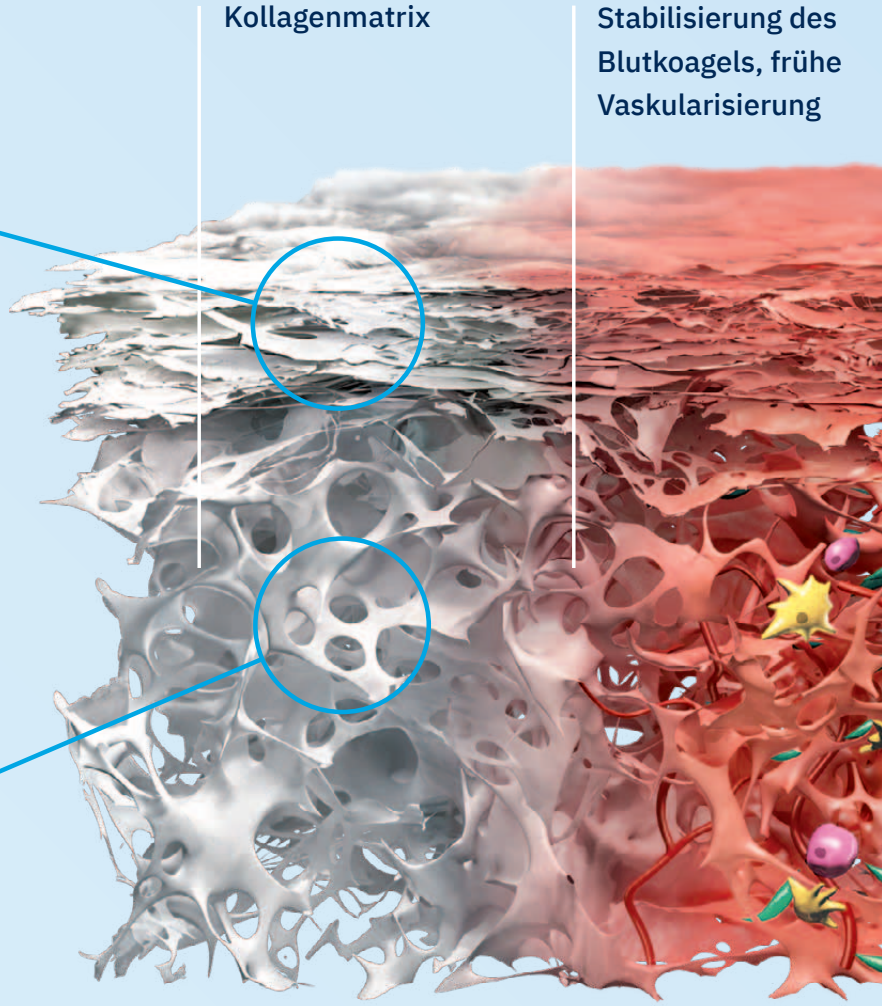

Geistlich Mucograft® reduziert die Morbidität,

da auf die Entnahme autologer Transplantate verzichtet werden kann

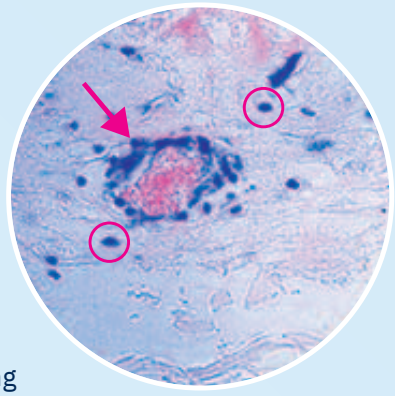

Wundheilung

- Vaskularisierung
- Stabilisierung des Blutkoagels
- Einwachsen von Weichgewebe
- Die spezielle Kollagenstruktur reduziert die Narbenbildung

Geistlich Mucograft®



Geistlich Mucograft® Seal
zum Alveolenverschluss

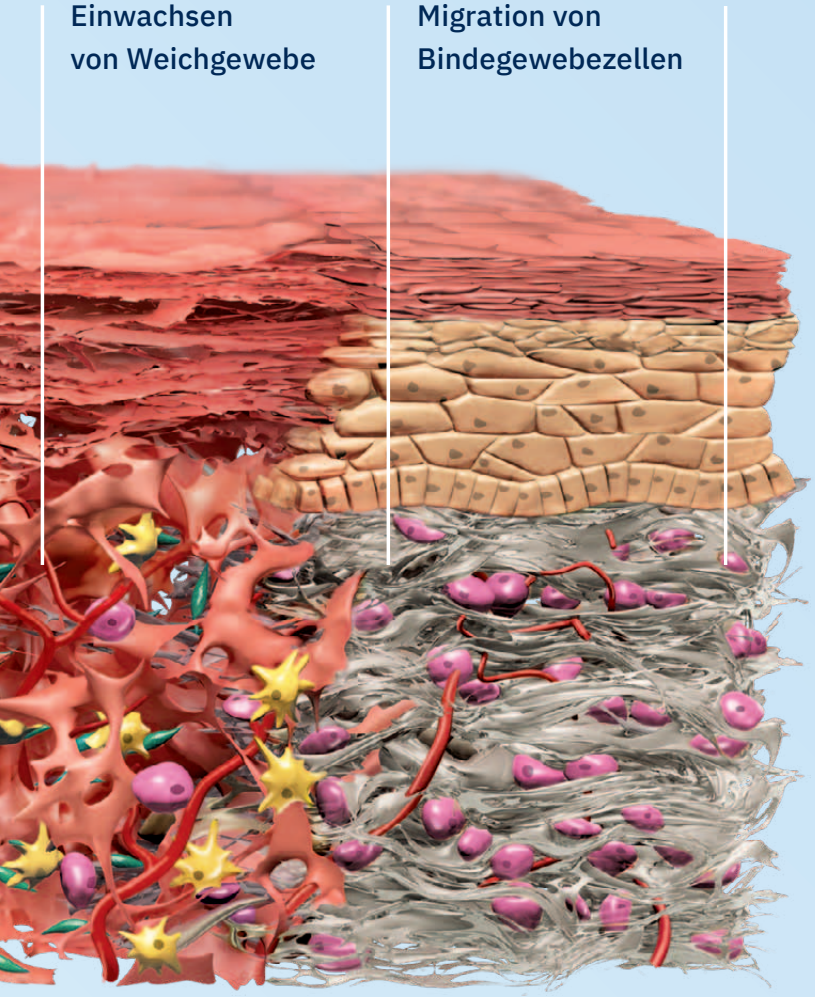

Geistlich Mucograft® zeigt ästhetisch ansprechende Ergebnisse

durch den positiven Einfluss auf die Farbe und Textur des neu gebildeten Weichgewebes.[1]

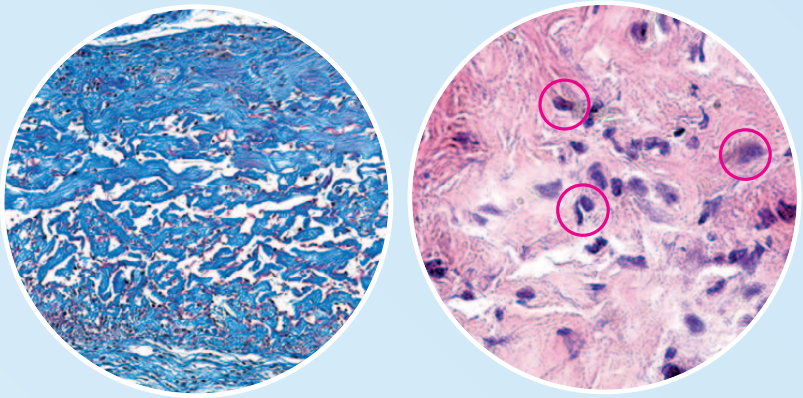

Migration von Bindegewebezellen

FAZIT Geistlich Mucograft® zeichnet sich durch eine Einheilung ohne Fremdkörperreaktion aus.[26] Es erfolgt eine schnelle Geweberegeneration durch Integration der unvernetzten Kollagenmatrix ins Umgebungsgewebe. Neben der Vermeidung einer Entnahmestelle zählen ein einfaches Handling und ein gutes Vernähen mit dem Wundrand zu den weiteren Vorteilen.

Geistlich Mucograft®

Die Alternative zum freien Schleimhauttransplantat (FST)

Verbreiterung keratinisierter Gingiva in der offenen Einheilung



Typ	3D Kollagenmatrix
Struktur	Bilayer mit kompakter und spongiöser Schicht
Material	natives + rekonstituiertes Kollagen (porcin)



Geistlich Mucograft zur Verbreiterung keratinisierter Mucosa mit 10-Jahreskontrolle

„Besonders in ästhetischen Bereichen ist die Anwendung der Kollagenmatrix aufgrund des exzellenten klinischen Erscheinungsbildes empfehlenswert."

PD Dr. Christian Schmitt, MSc | München

ZIEL:
Über einen Zeitraum von 10 Jahren sollten die Langzeitergebnisse einer Vestibulumplastik mit Geistlich Mucograft® als alternative Behandlungsoption zum freien Schleimhauttransplantat bewertet werden.

FAZIT:
Eine deutliche Verbreiterung der periimplantären keratinisierten Mucosa wurde erreicht. Die suffiziente Verbreiterung des augmentierten Weichgewebes betrug nach 5 Jahren noch 4 mm. Auch nach 10 Jahren sind die Weichgewebeverhältnisse noch stabil.

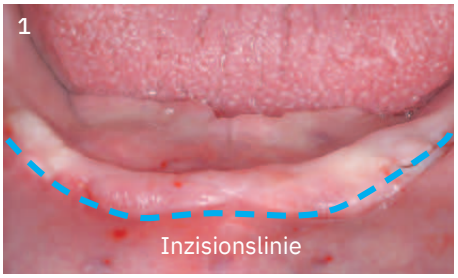

Nach Implantatinsertion im anterioren Unterkiefer zeigt sich ein flaches Vestibulum und ein sehr geringer Anteil an keratinisierter Mucosa im unteren krestalen Niveau. Die horizontale Inzision sollte im keratinsierten Gewebe durchgeführt werden (siehe Linie).

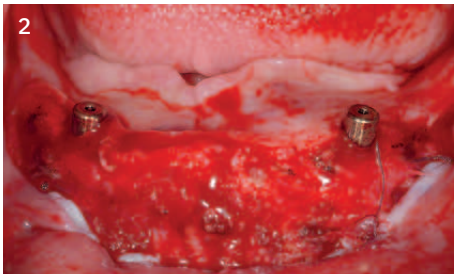

Schnittführung und Wundbettaufbereitung: Ein Spaltlappen wird präpariert. Muskelzüge werden gelöst, der Spaltlappen apikal repositioniert und am Periost fixiert. Es ist darauf zu achten, innerhalb des keratinisierten Gewebes zu schneiden.

Geistlich Mucograft® wird im trockenen Zustand an die Defektform angepasst. Im Falle einer großen Vestibulumplastik können mehrere Stücke von Geistlich Mucograft® Seite an Seite zusammengenäht werden.

Geistlich Mucograft® wird direkt am Periost mit resorbierbarem Nahtmaterial (5.0) festgenäht. Es erfolgt eine offene Einheilung.

10 Tage nach der Operation zeigt sich eine gute Einheilung und neues Weichgewebe ist gebildet.

30 Tage nach der Operation wird Geistlich Mucograft® sukzessive integriert und epithelialisiert. Die Keratinisierung im krestalen Bereich ist gut erkennbar.

Ein Jahr post-OP erfüllt das entstandene keratinisierte Gewebe seine Funktion und zeigt ein ästhetisch ansprechendes Resultat, passend zu Struktur und Farbe der umgebenden Gewebe. Die mittlere Breite der periimplantären keratinisierten Mucosa beträgt hier 4,0 mm.

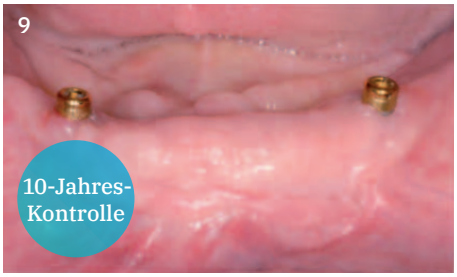

5 und 10 Jahre nach der Operation ist das augmentierte Gewebe stabil. Das gewonnene befestigte keratinisierte Gewebe erfüllt die funktionellen und ästhetischen Anforderungen. Es wurden keine weiteren Schrumpfungen des Weichgewebes festgestellt.

Referenz: Clin Oral Implants Res. 2016 Nov;27(11):e125–e133.doi:10.1111/clr.12575. Epub 2015 Feb 27. Long-term outcomes after vestibuloplasty with a porcine collagen matrix (Mucograft) versus the free gingival graft: a comparative prospective clinical trial. Schmitt CM, Moest T, Lutz R, Wehrhan F, Neukam FW, Schlegel KA.

Vestibulumplastik mit Geistlich Mucograft® nach Unterkieferrekonstruktion mittels Yxoss® CBR Gitter

„Ein suffizientes periimplantäres Weichgewebelager mit ausreichender Breite an befestigter Gingiva wurde mit einer Vestibulumplastik und Geistlich Mucograft® aufgebaut."

PD Dr. Dr. med. dent. Jonas Lorenz | Prof. Dr. Dr. Dr. Robert Sader | Prof. Dr. Dr. Dr. Shahram Ghanaati
Universitätsklinikum, MKG-Chirurgie | Frankfurt a. Main

ZIEL:
Rekonstruktion des ausgedehnten Defekts im Unterkiefer aufgrund einer Tumorresektion mit anschließendem Aufbau des Vestibulums für die implantatprothetische Rehabilitation

FAZIT:
Mit Geistlich Bio-Oss® konnte ein langzeitstabiles Knochenlager aufgebaut werden. Eine maximale Formstabilität des Augmentats wurde mit dem Yxoss® CBR Gitter (ReOss®, Filderstadt) erreicht. Die Anwendung der Geistlich Bio-Gide® Kollagenmembran unterstützte den Wundverschluss und diente als Leitschiene für die Entwicklung von Knochen- und Weichgewebe. Für die Vestibulumplastik konnte auf eine schmerzhafte Transplantatentnahme verzichtet werden.

Die klinische Situation zeigt eine stark narbig veränderte Mundschleimhaut im Defektbereich ohne das Vorhandensein eines Vestibulums. Zudem fehlt befestigte Gingiva und die Bewegung von Zunge und Wange wirkt sich unmittelbar auf die Gingiva aus.

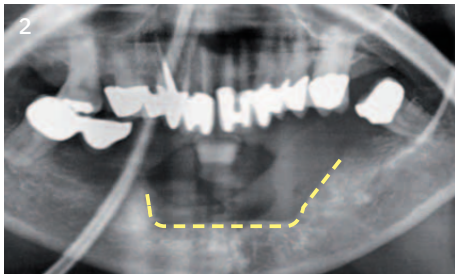

Die präoperative Diagnostik zeigt einen ausgedehnten Defekt im Unterkieferfrontzahnbereich, aufgrund eines Mundhöhlenkarzinoms. Die knöchernen Verhältnisse erlauben keine prothetisch sinnvolle Implantatpositionierung.

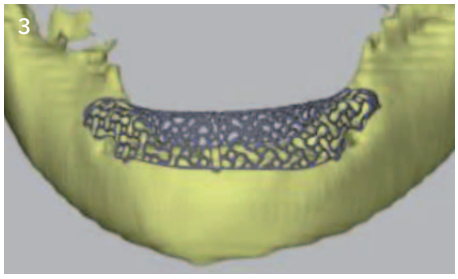

Mit Hilfe der präoperativ angefertigten Computertomographie wird ein dreidimensionales Titanmesh konstruiert, welches die ursprüngliche Anatomie des Unterkiefers wiederherstellen soll und Raum für die Augmentation im Defektbereich schafft.

Mit Geistlich Bio-Oss® und Platelet Rich Fibrin (PRF) befülltes Titanmesh

Das befüllte Titanmesh wurde lagestabil platziert und mit drei Osteosynthese-schrauben im ortsständigen Knochen fixiert.

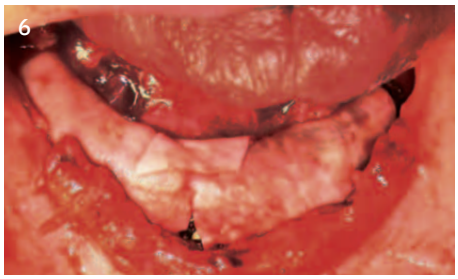

Um das Einwachsen von Weichgewebe in das Augmentat sowie eine Schleimhautdehiszenz zu verhindern, wurde das Titanmesh im Sinne einer gesteuerten Geweberegeneration (GTR) mit der Geistlich Bio-Gide® abgedeckt.

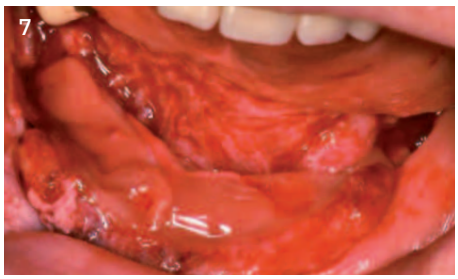

Auflage der Fibrinmatrix auf die Membran

Anschließend erfolgt eine spannungsfreie Schleimhautdeckung.

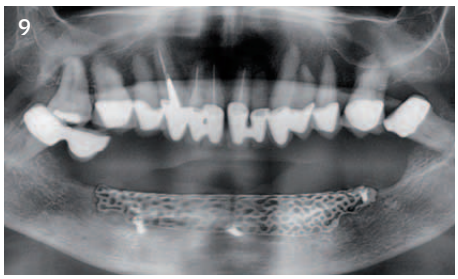

Postoperative Röntgenkontrolle

Referenz: Lorenz J, Al-Maawi S, Sader RA, Ghanaati S: Individualized titanium mesh combined with platelet-rich fibrin and deproteinized bovine bone: A new approach for challenging augmentation. J Oral Implantol. 2018.

Behandlungsablauf

Planung & Produktion Yxoss®-Gitter	Unterkieferrekonstruktion mit Yxoss® und Geistlich Bio-Oss®/ Bio-Gide®	Heilungs-phase	Gitterentfernung und Implantat-insertion	Subgingivale Einheilungs-phase	Implantatfreilegung & Vestibulumplastik mit Geistlich Mucograft®	Heilungs-phase	Prothetische Versorgung
3 Wo.	OP Knochenaufbau	8 Mon.	8 Mon. postop.	6 Mon.	OP Weichgewebeaufbau	4 Wo.	4 Wo. postop.

Reentry nach 8 Monaten zur Gitterentfernung

Das Augmentat ist in allen Dimensionen vollständig mit neu gebildetem Knochen durchbaut.

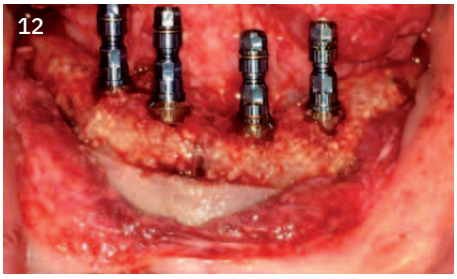

Primärstabile Insertion der Implantate an gewünschter Position im Bereich des rekonstruierten Unterkieferknochens. Der rekonstruierte Unterkieferfrontbereich zeigt sich bei der Implantatbohrung und -insertion vergleichbar mit dem natürlichen Nachbargewebe.

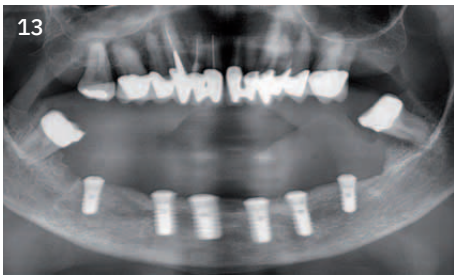

Postoperative Röntgenkontrolle nach Implantatinsertion

Ausgangssituation vor Vestibulumplastik: Es zeigt sich die stark narbig veränderte Mundschleimhaut ohne das Vorhandensein eines Vestibulums.

Nach einer Einheilung von 6 Monaten wird eine Vestibulumplastik bei Freilegung der Implantate durchgeführt, um ein suffizientes Band an befestigter Gingiva um die Implantate zu schaffen. Ein Spaltlappen wird präpariert, die Mucosa nach apikal verschoben und am Periost fixiert.

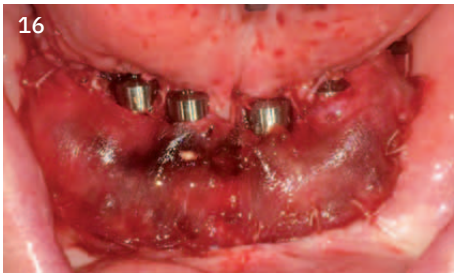

Die freigelegten Implantate werden mit Geistlich Mucograft® bedeckt, um die Wundheilung zu beschleunigen.

Nach 4 Wochen zeigt sich ein suffizientes periimplantäres Weichgewebelager mit ausreichender Breite an befestigter Gingiva. Die Implantate konnten daraufhin erfolgreich prothetisch versorgt werden.

Die Implantate werden mit einer Teleskopprothese versorgt. Die natürlichen Zähne 37 und 47 wurden belassen, um eine taktile Abstützung des Ober- und Unterkiefers durch natürliche Zähne zu erreichen.

Vestibulumplastik und Aufbau keratinisierter Mucosa 4 Monate nach hart- und weichgewebiger Augmentation

„Die Schaffung einer optimalen periimplantären Weichgewebesituation war noch nie mit weniger Dyskomfort für den Patienten möglich."

Dr. Arnd Lohmann MSc. | Bremen

ZIEL:
Schaffung stabilen, keratinisierten Weichgewebes zur Sicherung eines langfristigen Implantaterfolges

FAZIT:
Die Verwendung der Geistlich Biomaterialien reduziert die Patientenmorbidität. So kann bei größeren OP-Bereichen auf die Entnahme großflächiger Transplantate verzichtet werden.

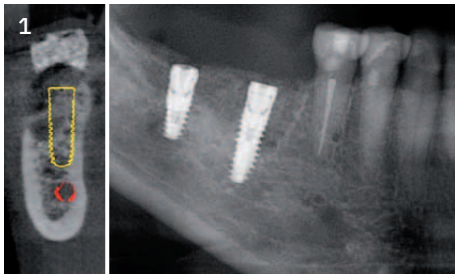

Die DVT zeigt den Zustand des vestibulären Hartgewebedefekts nach der Implantation, vor der Augmentation und der Weichgewebeverdickung.

Ausgangssituation 4 Monate nach Augmentation und Weichgewebeverdickung: In Regio 46–47 ist der Mangel an keratinisierter Gingiva erkennbar

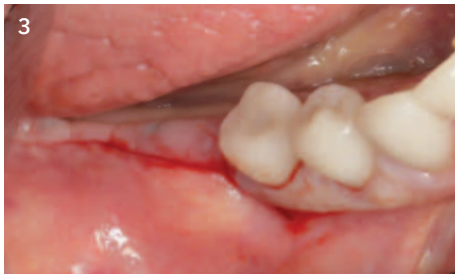

Krestale Schnittführung direkt neben der attached Gingiva zur Mobilisierung und Fixierung der Mucosa an der Wange

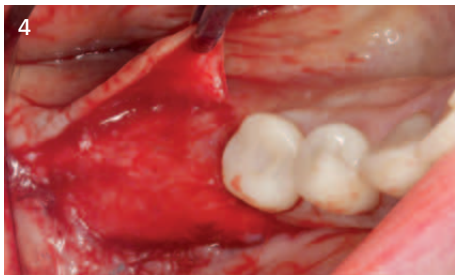

Freilegung des Periosts durch Präparation eines vestibulären und lingualen Mukosalappens (Split-Flap) nach apikal als Empfängerregion für das FST und die Kollagenmatrix

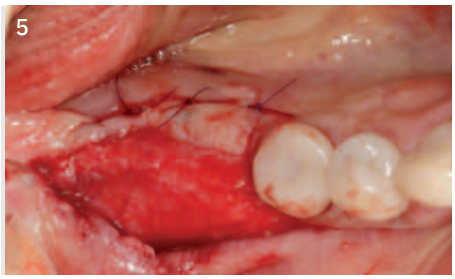

Die Schleimhaut ist am Periost fixiert. Die angewandte Mundbodentechnik ist aufgrund der zuvor verdickten Mundbodenschleimhaut mit Geistlich Fibro-Gide® möglich.

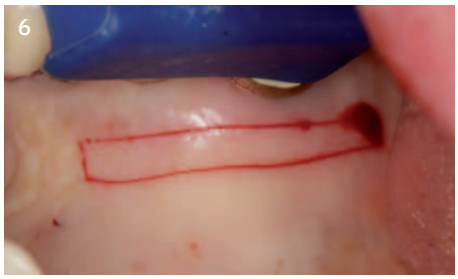

Entnahme eines schmalen FSTs für die biologische Information zur Verbreiterung der keratinisierten Gingiva in der Empfängerregion.

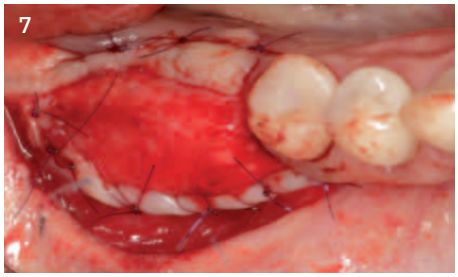

Die Empfängerregion für die Kollagenmatrix Geistlich Mucograft® ist vollständig mit keratinisierter Schleimhaut umgeben (vestibulär FST, lingual verschobene Schleimhaut des Kieferkamms).

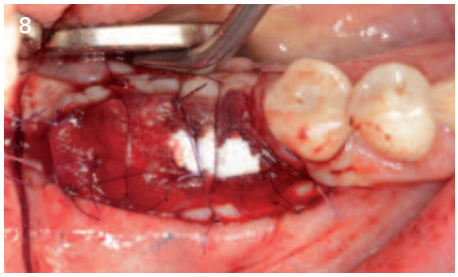

Die Kollagenmatrix wird mit der festen Seite nach oben und der weichen Seite zum Periost hin positioniert. Die Wundränder und die Geistlich Mucograft® werden eng vernäht und zusätzlich mit einer Kreuznaht fixiert.

Der Wundheilungsverlauf ist nach 7 Tagen komplikationsfrei und zeigt eine gute Gewebegranulation.

Behandlungsablauf

Implantation, Knochenaufbau und Weichgewebeverdickung mit Geistlich Fibro-Gide®	Vestibulumplastik mit FST und Geistlich Mucograft®	Kontrolle Wundheilung	Freilegung	Eingliederung
4 Mon. vor Verbreiterung keratinisierter Gingiva	Weichgewebe-OP	1 Wo. postop.	6 Wo. postop.	8 Wo. postop.

Zur Ausformung eines natürlichen Emergenzprofils wurden Kunststoffrepliken der geplanten vollkeramischen Abutments im 3-D Druckverfahren hergestellt und manuell verkleinert um die Schleimhaut schrittweise zu dehnen.

8 Wochen postoperativ zeigt sich die gut regenerierte umlaufende, keratinisierte Schleimhaut.

Abschlussbild mit eingegliederten Kronen

Schnittführung zur Freilegung des Periosts bei gleichzeitigem Erhalt eines Bindegewebekissens

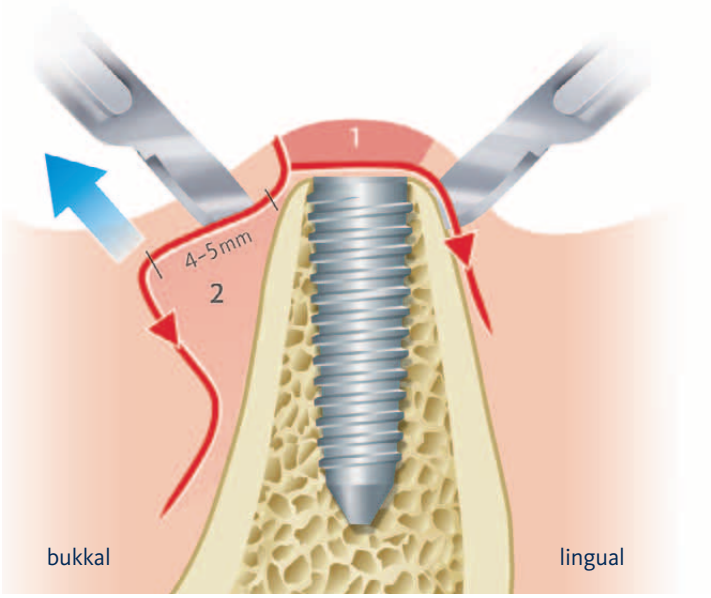

Vestibulumplastik mit FST und Geistlich Mucograft®

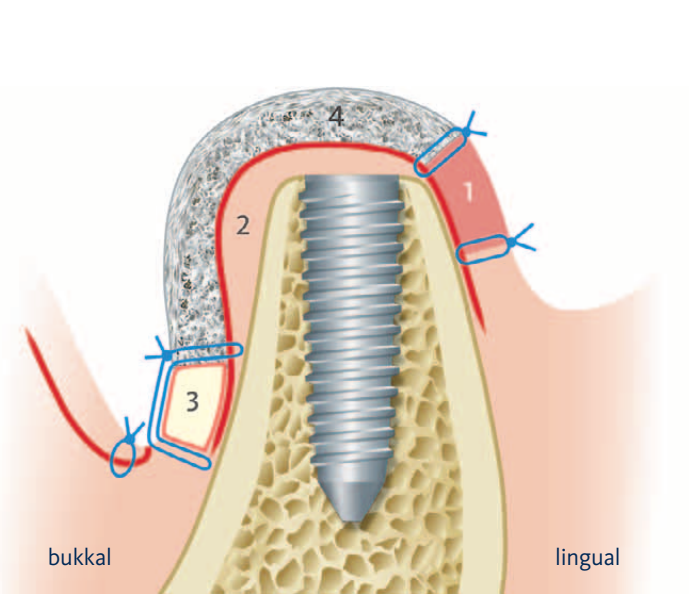

1 | keratinisierte Schleimhaut
2 | belassenes Bindegewebe
3 | FST
4 | Geistlich Mucograft®

Implantatfreilegung kombiniert mit einer Vestibulumplastik

„Mit Geistlich Mucograft® konnte bei einer schwierigen Ausgangslage ein zufriedenstellendes Ergebnis für den Aufbau an keratinisierter Gingiva erreicht werden.“

PD Dr. Dr. med. dent. Jonas Lorenz | Prof. Dr. Dr. Dr. Robert Sader | Prof. Dr. Dr. Dr. Shahram Ghanaati
Universitätsklinikum, MKG-Chirurgie | Frankfurt a. Main

ZIEL:
Schaffung keratinisierter Gingiva im Vestibulum nach Behandlung eines Karzinoms im Bereich des anterioren Mundbodens.

FAZIT:
Ein ausreichend keratinisiertes Band mit befestigter Gingiva um die Implantate konnte geschaffen werden. Dies ist für den Langzeiterfolg der Implantatversorgung von Bedeutung.

Der Ausgangsbefund zeigt ein stark narbig verändertes Vestibulum nach Resektion eines Mundhöhlentumors im anterioren Mundboden und lokalplastischer Defektdeckung.

Implantatinsertion in Regio 32, 34, 42, 44

Primärer Wundverschluss zur geschlossenen Einheilung

Röntgenaufnahme zur postoperativen Kontrolle der implantologischen Versorgung

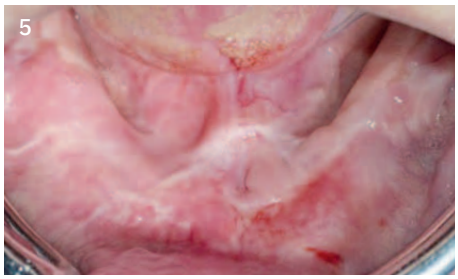

Klinische Situation vor Implantatfreilegung zeigt ein insuffizientes Angebot an keratinisierter Gingiva.

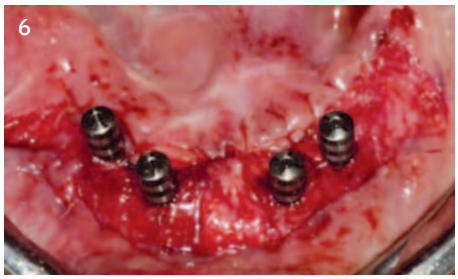

Implantatfreilegung kombiniert mit einer Vestibulumplastik und Geistlich Mucograft®. Nach erfolgter Spaltlappenpräparation wird die Mucosa apikal verschoben und am Periost fixiert.

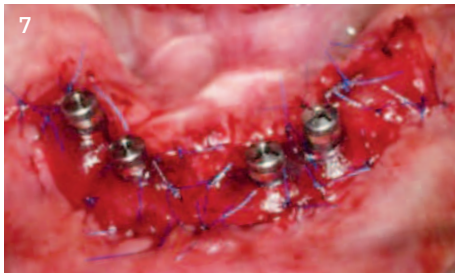

Geistlich Mucograft® wird mit der porösen Seite zur Migration der Weichgewebezellen auf das Implantatbett appliziert und mit der glatten Seite für die offene Einheilung mit dem Wundbett vernäht.

Klinische Situation zwei Wochen nach der Vestibulumplastik. Die Kollagenmatrix zeigt sich integriert ohne Zeichen einer Infektion oder Abstoßung. Nach einer weiteren Heilungsphase von 2 Wochen erfolgt die prothetische Versorgung der Implantate.

Klinische Situation drei Jahre nach Behandlung. Es zeigen sich stabile periimplantäre Weichgewebeverhältnisse mit einem konstant breiten Band keratinisierter Gingiva.

Referenz: Lorenz J, et al. (2017), Clinical Oral Investigations. 21(4):1103–1111.

Alveolenverschluss mit der Kollagenmatrix Geistlich Mucograft® Seal

„Die Vorteile von Geistlich Mucograft® Seal im Vergleich zum autologen Punch liegen in der deutlich reduzierten Patientenmorbidität und der Vermeidung von Narbengewebe. Dadurch wird eine optimal angepasste Farb- und Gewebestruktur des aufgebauten Weichgewebes erreicht.“

Prof. Dr. Stefan Fickl | Fürth

ZIEl:
Volumenerhalt nach Zahnextraktion und Alveolenverschluss bei intakter erhaltener vestibulärer Knochenlamelle

FAZIT:
Weichgewebeaufbau bei einer Extraktionsalveole mit der Kollagenmatrix Geistlich Mucograft® Seal führt zu einem schöneren Übergang der Gewebe, einer kürzeren Behandlungsdauer und geringeren Patientenmorbidität.

Situation vor Extraktion des Zahnes 12 nach horizontaler Fraktur

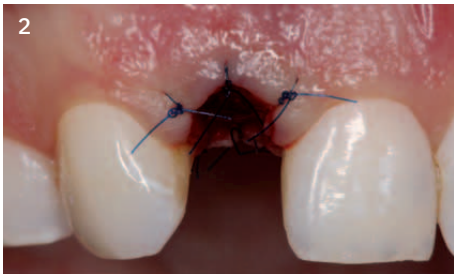

Die entzündungsfreie intakte und gereinigte Alveole wird mit Geistlich Bio-Oss® Collagen gefüllt, die Alveole mit Geistlich Mucograft® verschlossen.

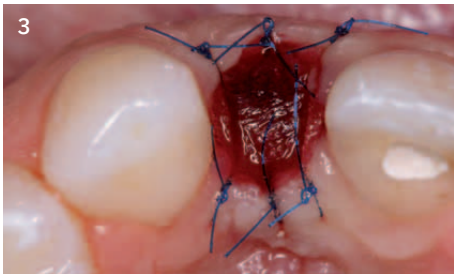

Okklusale Ansicht des präzisen Nahtverschlusses für die Socket-Seal Technik mit Geistlich Mucograft® in situ

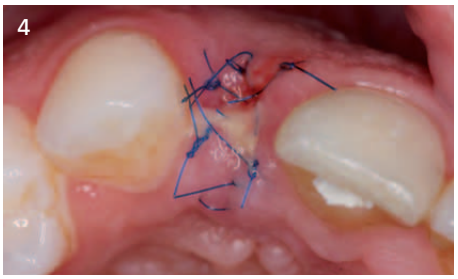

Heilung des Weichgewebes 10 Tage postoperativ vor Entfernung der Naht

Gewebeheilung 9 Wochen nach Zahnextraktion

Eingliederung des Provisoriums zur Ausformung des Emergenzprofils

Ausgeformtes Weichteilpontic 3 Monate nach Zahnextraktion

Die Ansicht von okklusal zeigt einen Volumenerhalt durch das Alveolenmanagement.

Situation nach Versorgung mit einer Klebebrücke in Regio 12, 6 Monate nach Zahnextraktion

Donor-Site-Grafting: Geistlich Mucograft® zur Abdeckung der Entnahmestelle im Gaumen

„Mit der Kollagenmatrix wird die Wundheilung verbessert und eine Reduktion der Schmerzempfindlichkeit durch die Entnahmestelle erzielt."

Dr. Michael Back
Dr. Oliver Blume

ZIEL:
Die Geistlich Mucograft® soll zur Reduktion der postoperativen Morbidität führen. Erreicht wird dies durch eine Stabilisierung des Blutkoagels im Wundbett, einer schnelleren Wundheilung mit weniger Schmerzen und dem Schutz gegen Infektionen an der Entnahmestelle.

FAZIT:
Mit der Applikation der Kollagenmatrix Geistlich Mucograft® im Spendergebiet wird eine schnellere Reepthelisierung unterstützt als durch die freie Granulation infolge einer sekundären Wundheilung. Dadurch kann die Morbidität an der Entnahmestelle für den Patienten fühlbar reduziert werden.

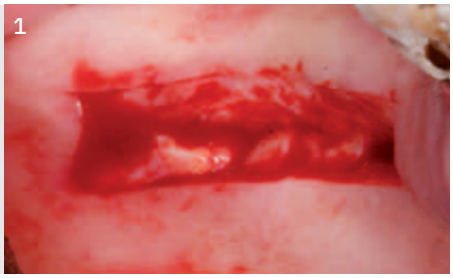

Entnahmestelle nach Hebung des Transplantats

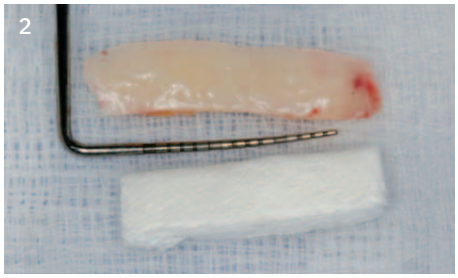

Übertragung der Transplantatdimension auf die Geistlich Mucograft®

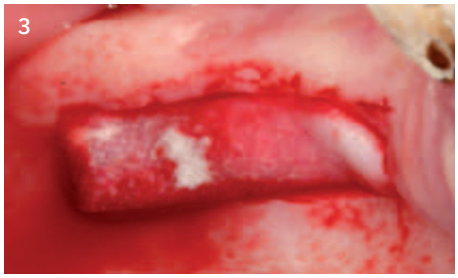

Geistlich Mucograft® nach Einbringen in den Defekt

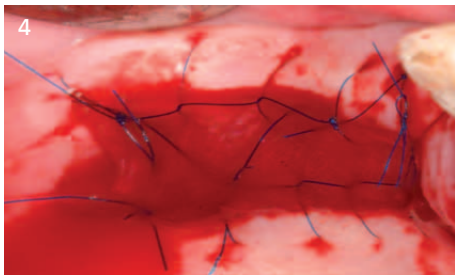

Während der Nahtlegung saugt sich die Geistlich Mucograft® mit Blut voll. Auf das Absaugen wird in dieser Zeit verzichtet. Nach Nahtlegung werden Blutreste entlang der Wundränder vorsichtig abgesaugt.

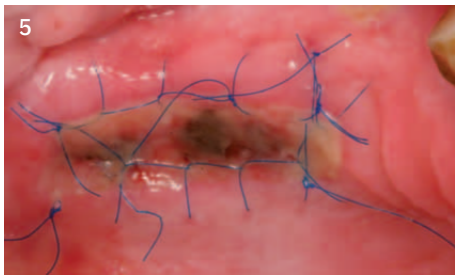

1 Tag postoperativ: Eine Nachblutung wird nicht beobachtet. Für die ersten 24 Stunden dient eine Verbandsplatte als zusätzlicher Wundverband.

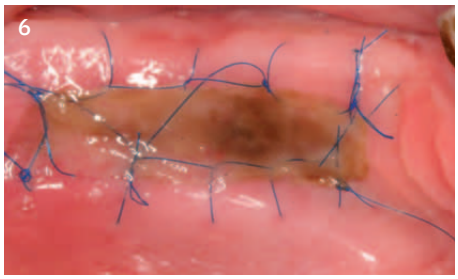

5 Tage postoperativ ist eine beginnende Gewebeintegration an den rosafarbenen, durchbluteten Arealen erkennbar.

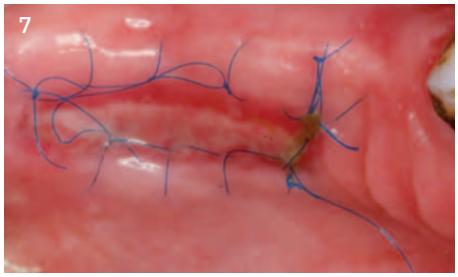

9 Tage postoperativ: Fortgeschrittene Epithelialisierung nach Abschilferung der membranartigen Deckschicht der kollagenen Matrix

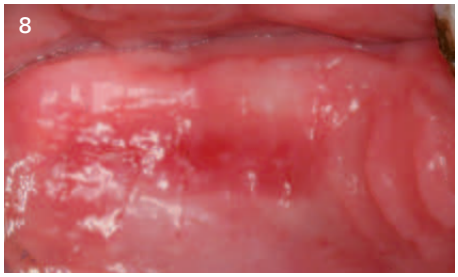

11 Tage postoperativ zeigt sich eine gute Gewebeheilung und -anpassung.

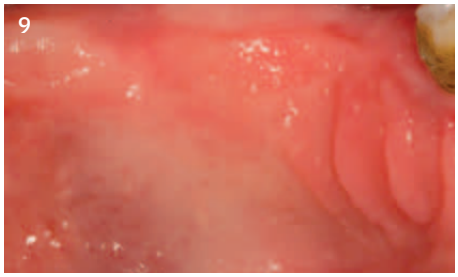

60 Tage nach Transplantatentnahme und Deckung. Das Gewebe ist in vollem Umfang und ohne Narbenbildung abgeheilt.

Geistlich Mucograft®/Geistlich Mucograft® Seal

Allgemeine Hinweise zur Handhabung

Lappenpräparation

- Darstellung des Defekts durch geeignete Lappenpräparation
- Wenden Sie Ihr bevorzugtes Lappendesign an.

Alveolenverschluss

- Geistlich Mucograft® Seal dient nach einer Zahnextraktion zur Unterstützung der Wundheilung.
- Bei der Verwendung im Rahmen des Alveolenmanagements muss der darunterliegende Knochendefekt mit einem Platzhaltermaterial (z.B. Geistlich Bio-Oss® Collagen) gefüllt werden.
- Die spongiöse Struktur von Geistlich Mucograft® Seal, gekennzeichnet durch einen eingekerbten Streifen, wird zum Knochen/Knochenersatzmaterial platziert.
- Die kompakte/membranartige Struktur muss nach außen zeigen, weg vom darunterliegenden Knochen.
- Die trocken applizierte Geistlich Mucograft® Seal saugt sich mit Blut/Exsudat voll und adaptiert sich so an das umliegende Gewebe.

Präzises Zuschneiden

- Geistlich Mucograft®/Geistlich Mucograft® Seal im trockenen Zustand zuschneiden und applizieren

Weitere Informationen zu dem Material sowie der Verarbeitung entnehmen Sie bitte der Gebrauchsanweisung (IFU).

Applikation, geschlossene und offene Einheilung

- Die Matrix kann sowohl in Situationen mit geschlossener als auch mit offener Einheilung verwendet werden.
- Die kompakte/membranartige Seite der Matrix schützt die Wunde bei Situationen mit offener Einheilung.
- Der poröse schwammartige Teil der Matrix wird zum Wundbett hin appliziert, um die Bildung des Blutkoagels und die Wundheilung zu unterstützen.
- Bei Rezessionsdeckungen sollte Geistlich Mucograft® vollständig gedeckt einheilen.

Fixierung

- Die Kollagenmatrix sollte vor, während und nach der Operation nicht komprimiert werden.
- Jegliche Spannung der Weichgewebe um Geistlich Mucograft® sollte vermieden werden.
- Eine Fixierung durch Nähte ist möglich.

- Nach dem Fixieren sollte die Matrix vollständig hydriert sein. Bei nicht ausreichender Durchfeuchtung mit Blut muss die Kollagenmatrix im Defekt mit steriler Kochsalzlösung durchfeuchtet werden.

Post-OP-Management

- Die augmentierte Region sollte in den ersten vier Wochen nicht mit der Zahnbürste gereinigt werden.
- Übermäßiger Muskelzug oder eine Traumatisierung der behandelten Bereiche ist in diesem Zeitraum ebenfalls zu vermeiden.

Geistlich – The Regeneration Company

Geistlich ist auf hochwertige Biomaterialien für die Hart- und Weichgeweberegeneration spezialisiert. Das **Familienunternehmen** mit Sitz und Produktion in der Schweiz verfügt über Pioniergeist und jahrzehntelange Expertise auf dem Gebiet der Knochenregeneration.

Ziel ist stets, **Regeneration voranzutreiben** und dadurch die Lebensqualität von Patienten weltweit zu verbessern. Konkret sollen Gewebe der Patienten nicht mehr ersetzt, sondern regeneriert werden. Um diesem Anspruch gerecht zu werden, ist das Unternehmen seit jeher eng mit Forschung und Wissenschaft vernetzt und kann auf ein weltweites **Expertennetzwerk** zurückgreifen.

Vertrauen auch Sie auf unsere Biomaterialien!

Geistlich bietet Biomaterialien in wissenschaftlich nachgewiesener Spitzenqualität, deren Wirksamkeit in über 1.400 Studien und Veröffentlichungen nachgewiesen und dokumentiert ist. Sorgfältig ausgewählte Rohstoffe und strenge Kontrollen während des Herstellungsprozesses gewährleisten eine hervorragende Qualität und Gewebeverträglichkeit.

Broschüren und Videos mit detaillierten Informationen zu Produkten, Therapiekonzepten und Fortbildungen stehen Ihnen auf unserer Website zum Download zur Verfügung.

Besuchen Sie unseren Download-Bereich

„Fünf Kernwerte bilden unseren Kompass – im Zentrum unserer Kultur steht das Vertrauen."

Dr. Andreas Geistlich, Verwaltungsratspräsident

Geistlich digital

Auf **www.geistlich.de** erhalten Sie umfangreiche Materialien und Videos.

Fortbildungen & Events

Geistlich bietet ganzjährig Fortbildungen, Kurse & Events zu interessanten Themen.

Kontaktieren Sie unser Events-Team
events@geistlich.de

#geistlichdentaldeutschland

Entdecken Sie unsere Fortbildungen

Geistlich

swiss made

Nutzen Sie gerne
unseren Online-Shop:
https://shop.geistlich.de

Abonnieren Sie
unseren Newsletter

Hersteller Geistlich Produkte:
Geistlich Pharma AG
Business Unit Biomaterials
Bahnhofstrasse 40
CH-6110 Wolhusen
Tel. + 41 41 4 92 55 55
Fax + 41 41 4 92 56 39
www.geistlich-pharma.com

Vertrieb Deutschland:
Geistlich Biomaterials
Vertriebsgesellschaft mbH
76534 Baden-Baden
Schöckstraße 4
Tel. +49 7223 9624-0
Fax +49 7223 9624-10
info.de@geistlich.com
www.geistlich.de

#geistlichdentaldeutschland

Literaturangaben:

1 | Thoma, D. et al. (2014). J Clin Periodontol. 41:S.77–91.
2 | Sanz, M. et al. (2009). J Clin Periodontol.; 36(10):868–76.
3 | Konter U, et al. Deutsche Zahnärztliche Zeitschrift 2010; 65:723–30 (Clinical study).
4 | McGuire MK & Scheyer ET. J Periodontol. 2010 Aug; 81(8):1108–17 (Clinical study).
5 | Cardaropoli D, et al. J Periodontol. 2012 Mar; 83(3):321–8 (Clinical study).
6 | Lorenzo R, et al. Clin. Oral Impl. Res, 2012.
7 | Thoma, D. et al. (2016). J Clin Periodontol. 43(10):874–85
8 | Del Pizzo M, et al. J Clin Periodontol. 2002 Sep; 29(9):848–54 (Clinical study).
9 | Soileau KM & Brannon RB. J Periodontol. 2006 Jul; 77(7):1267–73 (Clinical study).
10 | Thoma, D. et al. (2012). J Clin Periodontol. 39(2):157–65.
11 | Fickl, S. et al. (2018). Int J Periodontics Restorative Dent. Vol. 38, No. 1.
12 | Ghanaati, S. et al (2011). Biomed Mater 2011 Feb; 6(1):015010.
13 | Zeltner M. et al. J Clin Periodontol. 2017 Apr; 44(4):446–453 (clinical study).
14 | Huber et al. J Clin Periodontol. 2018 Apr; 45(4):504–512. (clinical study).
15 | Instructions for Use. Geistlich Mucograft®. Geistlich Pharma AG, Wolhusen, Switzerland.
16 | Nevins M, et al. Int J Periodontics Restorative Dent. 2011 Jul–Aug; 31(4):367–73 (Clinical study).
17 | Schmitt CM, et al. J Periodontol. 2013 Jul; 84(7):914–23 (Clinical study).
18 | Bassetti RG, et al. Clin Oral Investig. 2017 Jan; 21(1):53–70 (Systematic Review).
19 | Instructions for Use. Geistlich Fibro-Gide®. Geistlich Pharma AG, Wolhusen, Switzerland. Okt. 2022.
20 | Data on file. Geistlich Pharma AG, Wolhusen, Switzerland (pre-clinical).
21 | Thoma DS. et al. Clin Oral Implants Res. 2012 Dec; 23(12):1333–9 (pre-clinical).
22 | Thoma DS. et al. Clin Oral Implants Res. 2015 Mar; 26(3):263–70 (pre-clinical).
23 | Thoma DS. et al. J Clin Periodontol. 2020 May; 47(5):630–639 (clinical study).
24 | Mathes SH. et al. Biotechnol Bioeng. 2010 Dec 5; 107(6):1029–39 (in vitro).
25 | Thoma DS. et al. J Clin Periodontol 2017; 44:185–194 (pre-clinical).
26 | Al-Maawi, Sarah et al. Materials vol. 12,23 3993. 2 Dec. 2019.

BRO|2019|DE|2024-05-1-3