

参考文献

- 1) Trullenque-Eriksson, Anna, et al. "Furcation involvement and tooth loss: A registry-based retrospective cohort study." Journal of Clinical Periodontology 50.3 (2023) : 339-347.
- 2) Jepsen, Søren, et al. "Regenerative surgical treatment of furcation defects: A systematic review and Bayesian network meta-analysis of randomized clinical trials." Journal of Clinical Periodontology 47 (2020) : 352-374.
- 3) ザ・クインテッセンス2024年5月号
- 4) Hamp, Sven-Erik, Sture Nyman, and Jan Lindhe. "Periodontal treatment of multi-rooted teeth. Results after 5 years." Journal of clinical periodontology 2.3 (1975) : 126-135.
- 5) Reynolds, Mark A., et al. "Periodontal regeneration—intrabony defects: practical applications from the AAP regeneration workshop." Clinical advances in periodontics 5.1 (2015) : 21-29.
- 6) Sanz, Mariano, et al. "Treatment of stage I-III periodontitis—The EFP S3 level clinical practice guideline." Journal of clinical periodontology 47 (2020) : 4-60.
- 7) Huang, Ren-Yeong, et al. "Mandibular disto-lingual root: a consideration in periodontal therapy." Journal of periodontology 78.8 (2007) : 1485-1490.
- 8) Casarin, Renato Corrêa Viana, et al. "Enamel matrix derivative proteins for the treatment of proximal class II furcation involvements: A prospective 24-month randomized clinical trial." Journal of clinical periodontology 37.12 (2010) : 1100-1109.
- 9) Walter, Clemens, et al. "Cone beam computed tomography (CBCT) for diagnosis and treatment planning in periodontology: systematic review update." Clinical oral investigations 24 (2020) : 2943-2958.
- 10) Sculean, Anton, et al. "Biomaterials for promoting periodontal regeneration in human intrabony defects: a systematic review." Periodontology 2000 68.1 (2015) : 182-216.
- 11) Jakse, Norbert, et al. "Primary wound healing after lower third molar surgery: evaluation of 2 different flap designs." Oral Surgery, Oral Medicine, Oral Pathology, Oral Radiology, and Endodontology 93.1 (2002) : 7-12.
- 12) Karapataki, Sofia, et al. "Healing following GTR treatment of intrabony defects distal to mandibular 2nd molars using resorbable and non-resorbable barriers." Journal of clinical periodontology 27.5 (2000) : 333-340.
- 13) Horta, Ricardo, et al. "The retromolar trigone: anatomy, cancer treatment modalities, reconstruction, and a classification system." Journal of Craniofacial Surgery 27.4 (2016) : 1070-1076.
- 14) Han, Ziyao, et al. "The keratinized mucosa width at partially edentulous molar sites and its associated factors: a pilot study." BMC Oral Health 22.1 (2022) : 630.
- 15) Kawanabe, Dai, and Ryutaro Kuraji. "The Last Molar-Entire Pad Preservation Technique (L-EPPT) as a Regenerative Surgical Approach for Combined Distal Intrabony Defects and Furcation Involvement." International Journal of Periodontics & Restorative Dentistry 45.2 (2025).
- 16) ザ・クインテッセンス2025年9月号
- 17) Yoichi T. et al. Development of Er:YAG Laser-Assisted Bone Regenerative Therapy (Er-LBRT) in Periodontal and Peri-Implant Therapy. JJSLSM Vol.40 No.1 (2019)

本ケースレポートは、歯科医師向け情報サイト [WHITE CROSS] にも掲載されています。掲載ページでは、症例内容に関するご質問を投稿いただくことが可能です。ご質問には、レポート執筆者である川名部先生からのご回答を掲載します。

● 質問受付期間：2026年3月6日まで

ご質問は掲載ページ内のフォームよりお送りください。※受付期間終了後は質問受付を終了いたしますが、個別のご相談はメール等で承ります。WHITE CROSS 掲載ページ：https://www.whitecross.co.jp/articles/view/4094?mc_phishing_protection_id=77756-d5s6och7r7l8hfk5l9g



本資料は製品の効果および性能等の一部のみを強調して取りまとめたものではなく、製品の適正使用を促すためのものです。製品の詳細に関しては添付文書等でご確認いただくか、弊社営業担当へご確認ください。

ガイストリッヒファーマージャパン株式会社

〒105-0001 東京都港区虎ノ門4-1-17 神谷町プライムプレイス9階

www.geistlich.co.jp

一般的名称：非吸収性骨再生用材料 / 販売名：ガイストリッヒ バイオオス
医療機器承認番号：22300BZ100026000 / 高度管理医療機器
一般的名称：吸収性歯周組織再生用材料 / 販売名：ガイストリッヒ バイオガイド
医療機器承認番号：22500BZ100003000 / 高度管理医療機器
販売業者：ガイストリッヒファーマージャパン株式会社 選任製造販売業者 AJMD株式会社

GPJ0013

Geistlich Case Report vol.2

症例1

上顎左側第一大臼歯の近心側根分岐部 病変II度に対して歯周組織再生療法を行った症例



医療法人大明会 川名部歯科医院 院長
日本歯周病学会指導医・専門医

川名部 大 先生

はじめに

文献報告によると、根分岐部病変を有さない大臼歯と比較して、根分岐部病変II度を有する大臼歯の喪失に関するオッズ比は約2倍であり、III度の場合には約5倍に達すると報告されている。¹
根分岐部病変を改善する治療法として、歯周組織再生療法が主に用いられている。フラップ手術と、骨補填材やメンブレンを併用した歯周組織再生療法を比較した場合、根分岐部の改善度(FImp)のオッズ比は20.91倍、水平的付着獲得量(HCAL gain)は1.6 mm、垂直的付着獲得量(VCAL gain)は1.34 mm、歯周ポケット減少量は1.29 mmであり、歯周組織再生療法の方が有意に良好な改善を示した。²
これらの結果から、根分岐部病変の改善には骨補填材およびメンブレンの使用が不可欠であるといえる。本稿では、根分岐部病変に対して骨補填材(Bio-Oss®)および吸収性メンブレン(Bio-Gide®)を使用して歯周組織再生療法を行った一症例を提示する。³

患者情報

年齢・性別 61歳・女性
主訴 左上の歯茎が腫れている

治療計画

術前デンタルエックス線写真およびCT写真より、左上6近心部に骨内欠損および根分岐部病変が認められる。⁴
補綴物をプロビジョナルクラウンに変更した後、歯周組織再生療法を計画した。本症例では、骨欠損範囲が広く、かつ根分岐部病変を伴うことを考慮、骨補填材(Bio-Oss®)および吸収性メンブレン(Bio-Gide®)を併用とした。

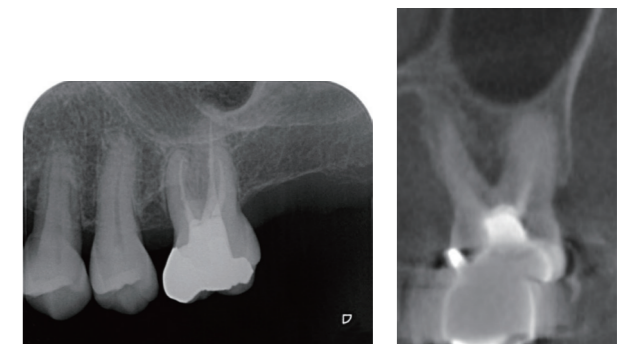


写真1：術前デンタルエックス線写真およびCT写真

手術内容

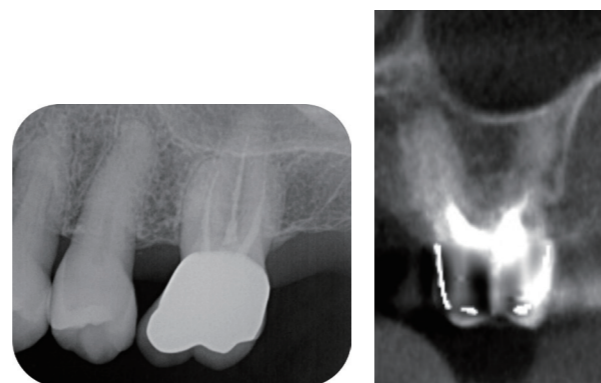
近心部に根分岐部病変および骨内欠損が確認された。手用キュレットおよび超音波スケーラー、Er:YAGレーザーを用いて、根分岐部病変を含む骨欠損部のデブリッドメントを行った。その後、Emdogain® Gelを塗布し、骨補填材(Bio-Oss®)を填入した後、吸収性メンブレン(Bio-Gide®)を設置した。縫合は7-0ナイロン糸にて行った。

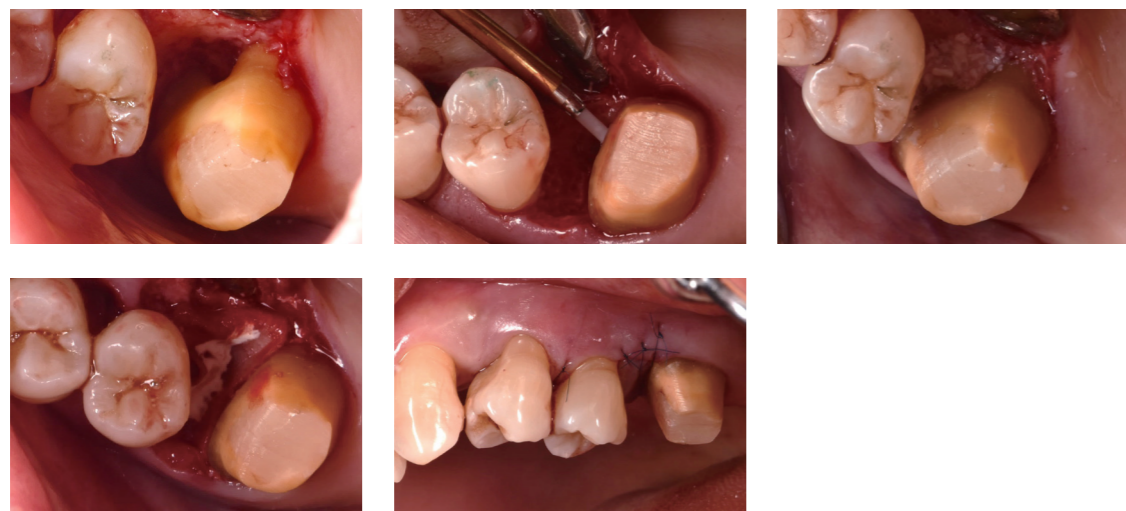

写真2：歯周組織再生療法施術中の口腔内写真

経過観察(術後5年)

デンタルエックス線写真では、骨欠損部における不透過性の亢進および歯槽硬線の明瞭化が認められる。CT写真においても、根分岐部の不透過性の亢進が確認された。歯周ポケットは3mm以内に維持され、根分岐部病変の改善が認められた。



症例2

上顎左側第二小白歯の2壁性の骨内欠損に対し 歯周組織再生療法を行った症例

はじめに

歯周組織再生療法は、根分岐部病変と骨内欠損が適応である。また、2壁性の骨内欠損においては、2種以上の再生材料の併用が推奨されている。⁵

本稿では、骨欠損範囲の広い2壁性の骨内欠損に対して、骨補填材(Bio-Oss®)および吸収性メンブレン(Bio-Gide®)を用いた歯周組織再生療法を行った症例を提示する。

患者情報

年齢・性別 51歳・女性

主訴 左上の歯茎が腫れた

治療計画

左上5遠心部に8mmの歯周ポケットが認められ、術前デンタルエックス線写真では遠心部に垂直性骨欠損が確認された。歯周ポケットおよび骨欠損の改善を目的として、歯周組織再生療法を計画した。本症例では、骨欠損範囲が広いことを考慮し、骨補填材(Bio-Oss®)および吸収性メンブレン(Bio-Gide®)を併用するとした。

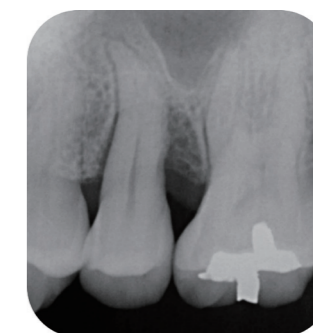


写真1：術前デンタルエックス線写真

手術内容

骨欠損範囲が広がったため、十分な視野を確保する目的で、4近心部に縦切開を加えた。左上5遠心部から口蓋側にかけて骨内欠損が確認された。手用キュレットおよび超音波スケーラー、Er:YAGレーザーを用いて、骨欠損部のデブリッドメントを行った。その後、Emdogain® Gelを塗布し、骨補填材(Bio-Oss®)を填入した。口蓋側の骨壁は一部欠損していたため、骨補填材の流出防止を目的として吸収性メンブレン(Bio-Gide®)を設置した。縫合は7-0ナイロン糸にて行った。

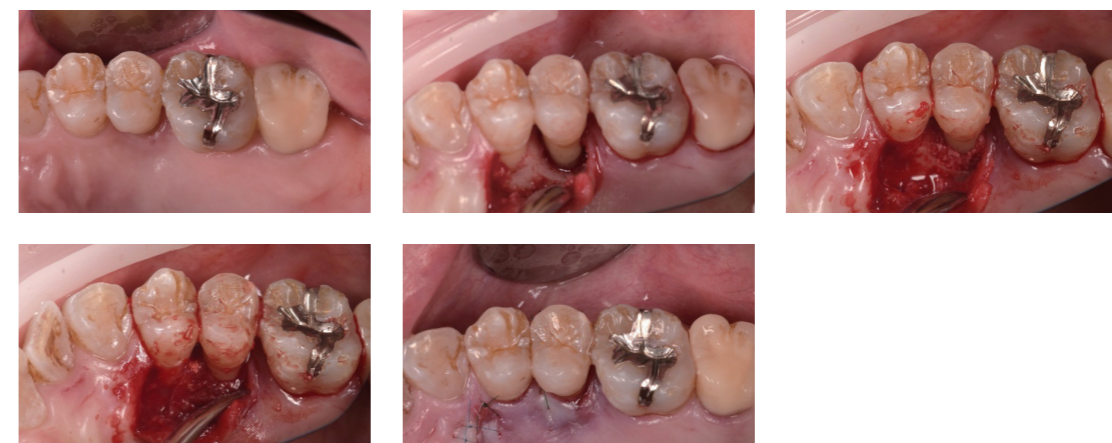

写真2：歯周組織再生療法施術中の口腔内写真

経過観察(術後4年)

デンタルエックス線写真で、骨欠損部における不透過性の亢進が認められる。歯周ポケットは3mmに改善した。

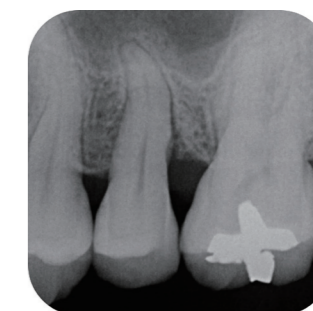


写真3：術後4年デンタルエックス線写真

Emdogain® Gelは、Straumann Holdings AGの登録商標です。

症例3

下顎左側第一大臼歯の遠心側根分岐部病変II度 に対し歯周組織再生療法を行った症例

はじめに

根分岐部病変に対する歯周組織再生療法について、EFPガイドラインでは、上顎大臼歯頬側または下顎大臼歯舌側に根分岐部病変II度が認められる場合、歯周組織再生療法を第一選択として推奨している。⁶一方、下顎第一大臼歯遠心部の根分岐部病変II度については、本ガイドラインでは明確に言及されていない。しかし、遠心根が2根である確率は約20%とされ、さらにプローピングデプスおよびアタッチメントロスが大きくなりやすいことが報告されている。⁷近遠心の根分岐部病変に関する報告は、上顎大臼歯においても非常に限られているが、いずれの報告においても、フラップ手術と比較して歯周組織再生療法の方が良好な結果を示している。⁸本稿では、下顎左側第一大臼歯の遠心側根分岐部病変II度に対して歯周組織再生療法を行った症例を提示する。³

患者情報

年齢・性別 36歳・女性

主訴 左下の歯茎がブラッシング時に出血する

治療計画

術前デンタルエックス線写真より、左下6遠心部に骨内欠損が確認された。また、CT写真では左下5・6間にクレーター状骨欠損が認められ、さらに6遠心部には根分岐部病変が確認された。⁹

クレーター状骨欠損および根分岐部病変の改善を目的として、歯周組織再生療法を計画した。

本症例では、遠心側の根分岐部病変に加え、近心側にクレーター状骨欠損を伴い、欠損範囲が広範であったことから、術式はExtended flapを選択した。さらに、フラップを十分に展開することで視野を確保し、ミクロスを用いて自家骨を採取した上で、骨欠損部における骨再生の促進を目的として、自家骨と骨補填材(Bio-Oss[®])を併用した歯周組織再生療法を計画した。¹⁰

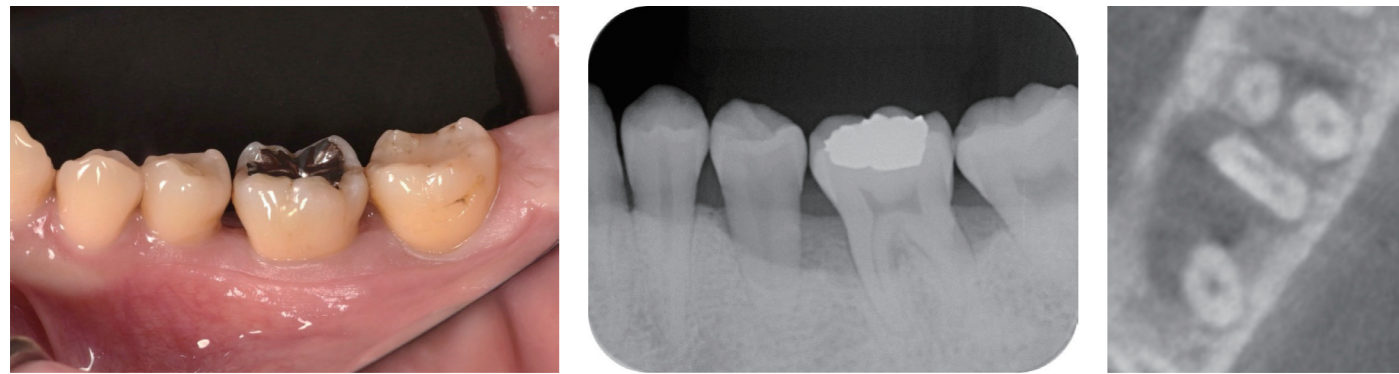


写真1: 術前口腔内写真・デンタルエックス線写真・CT写真

手術内容

ユニバーサルキュレットおよびEr:YAGレーザーを用いてデブライドメントを行った。その後、頬棚よりミクロスを用いて自家骨を採取した。

その後、Emdogain[®] Gelを塗布し、骨補填材(Bio-Oss[®])および採取した自家骨を骨欠損部に填入した。縫合は6-0ナイロン糸にて行った。

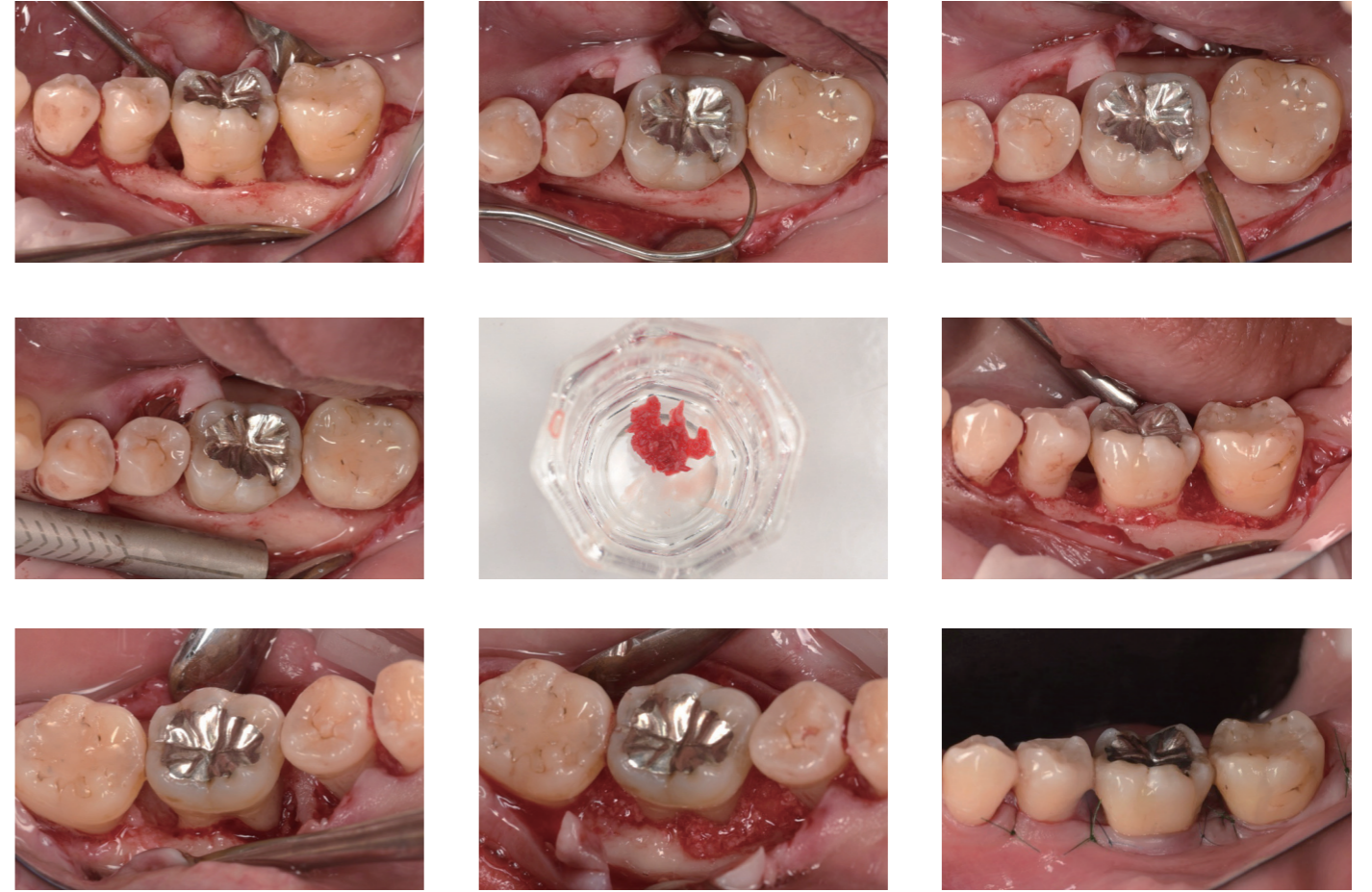


写真2: 歯周組織再生療法施行中の口腔内写真

経過観察(術後2年8ヵ月)

デンタルエックス線写真では、骨欠損が存在した左下6近遠心部に不透過性の亢進が認められた。また、CT写真においては根分岐部の不透過性の亢進が確認された。

歯周ポケットは3mm以内に改善し、根分岐部病変は良好な治癒を示した。

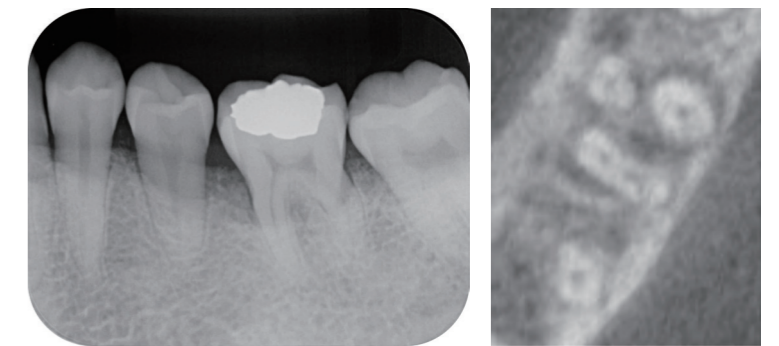


写真3: 術後2年8ヶ月後 デンタルエックス線写真・CT写真

Emdogain[®] Gelは、Straumann Holdings AGの登録商標です。

症例4

下顎左側最後臼歯の遠心骨欠損に対し 新術式L-EPPTを行った症例

はじめに

最後臼歯遠心部は、歯周外科治療や歯周組織再生療法後に創傷裂開を生じやすく、一次創傷治癒の獲得が困難であることが報告されている。^{11,12}

文献的考察によれば、その要因として、三つの主要な筋が同部位に入り込んでいることにより、咀嚼や嚥下などの日常動作に伴って粘膜が牽引されやすいこと、さらに最後臼歯周囲の付着歯肉が少ないことが挙げられる。^{13,14}

そこで筆者は、新たな歯周組織再生療法の術式としてLast molar Entire Pad Preservation Technique (L-EPPT)を考案した。¹⁵

本術式では、創傷治癒が得られにくいレトロモラーパッド部に切開を加えず、歯肉溝切開および最後臼歯近心部への縦切開のみを行うことで手術を行う。

本稿では、下顎左側最後臼歯遠心部の骨欠損に対してL-EPPTを適用した症例を提示する。¹⁶

患者情報

年齢・性別 42歳・男性

主訴 左下の歯茎がブラッシング時に出血

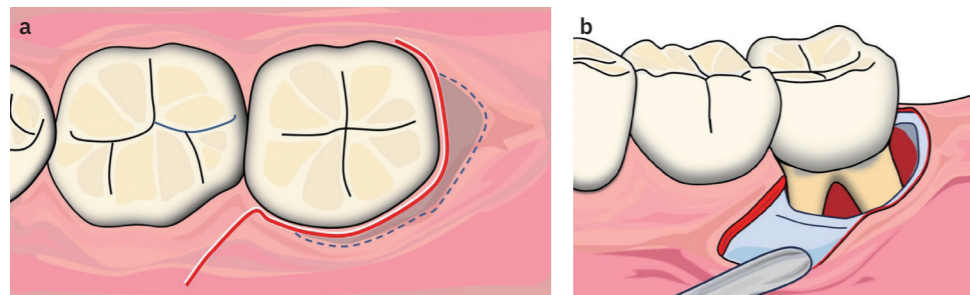
治療計画

左下最後臼歯遠心部には6mmの歯周ポケットが認められた。術前デンタルエックス線写真およびCT写真より、左下最後臼歯遠心部に骨内欠損が確認された。同部位には付着歯肉が認められず、切開・剥離および縫合の操作が困難であり、術後の遠心部の良好な治癒が獲得しづらいと判断した。

そこで本症例では、遠心部に切開を加えない切開線の特徴とするL-EPPTを術式として選択し、歯周組織再生療法を行った。

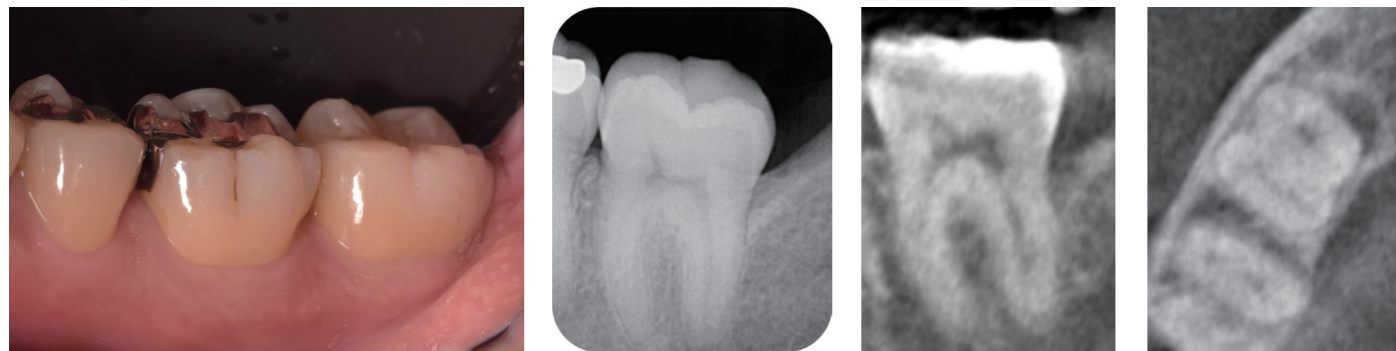

写真1: 術前口腔内写真・デンタルエックス線写真・CT写真



手術内容

ユニバーサルキュレットおよびEr:YAGレーザーを用いてデブリドメントを行った。その後、頬棚より自家骨を採取した。本術式は低侵襲であるが、縦切開を併用し、かつミクロスが小型スクレイパーであることから、自家骨採取が可能である。続いて、Emdogain® Gelを塗布し、骨補填材(Bio-Oss®)および採取した自家骨を骨欠損部に填入した。その後、Er:YAGレーザーを用いてEr:YAG laser-assisted bone regenerative therapy (Er-LBRT)²を行い、骨補填材の形態の維持安定化を図った。¹⁷ 縫合は6-0ナイロン糸にて行った。抜糸時の写真から創傷治癒が良好だったことが確認出来た。

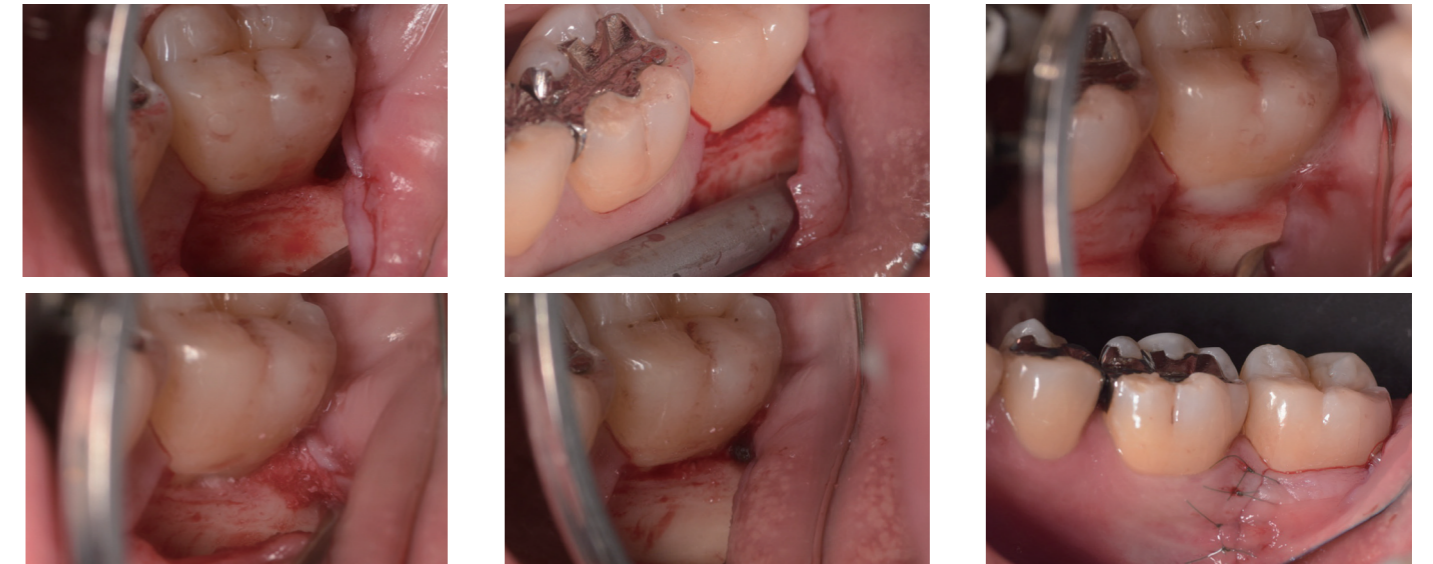

写真2: 歯周組織再生療法施術中の口腔内写真

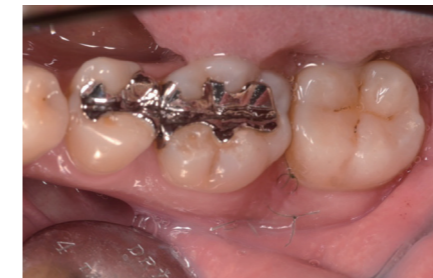

写真3: 抜糸時の口腔内写真

経過観察(術後2年)

デンタルエックス線写真およびCT写真において、骨欠損が存在した左下7遠心部に不透過性の亢進が認められた。また歯周ポケットは3mm以内に改善した。

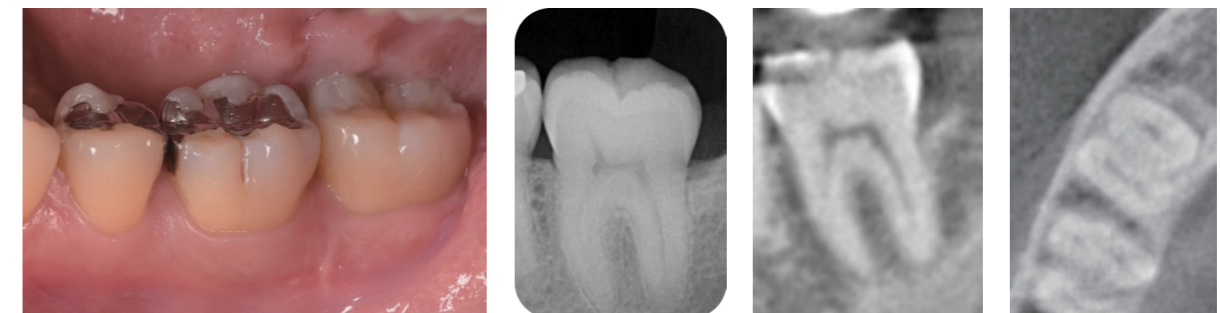

写真4: 術後2年口腔内写真・デンタルエックス線写真・CT写真

Emdogain® Gelは、Straumann Holdings AGの登録商標です。