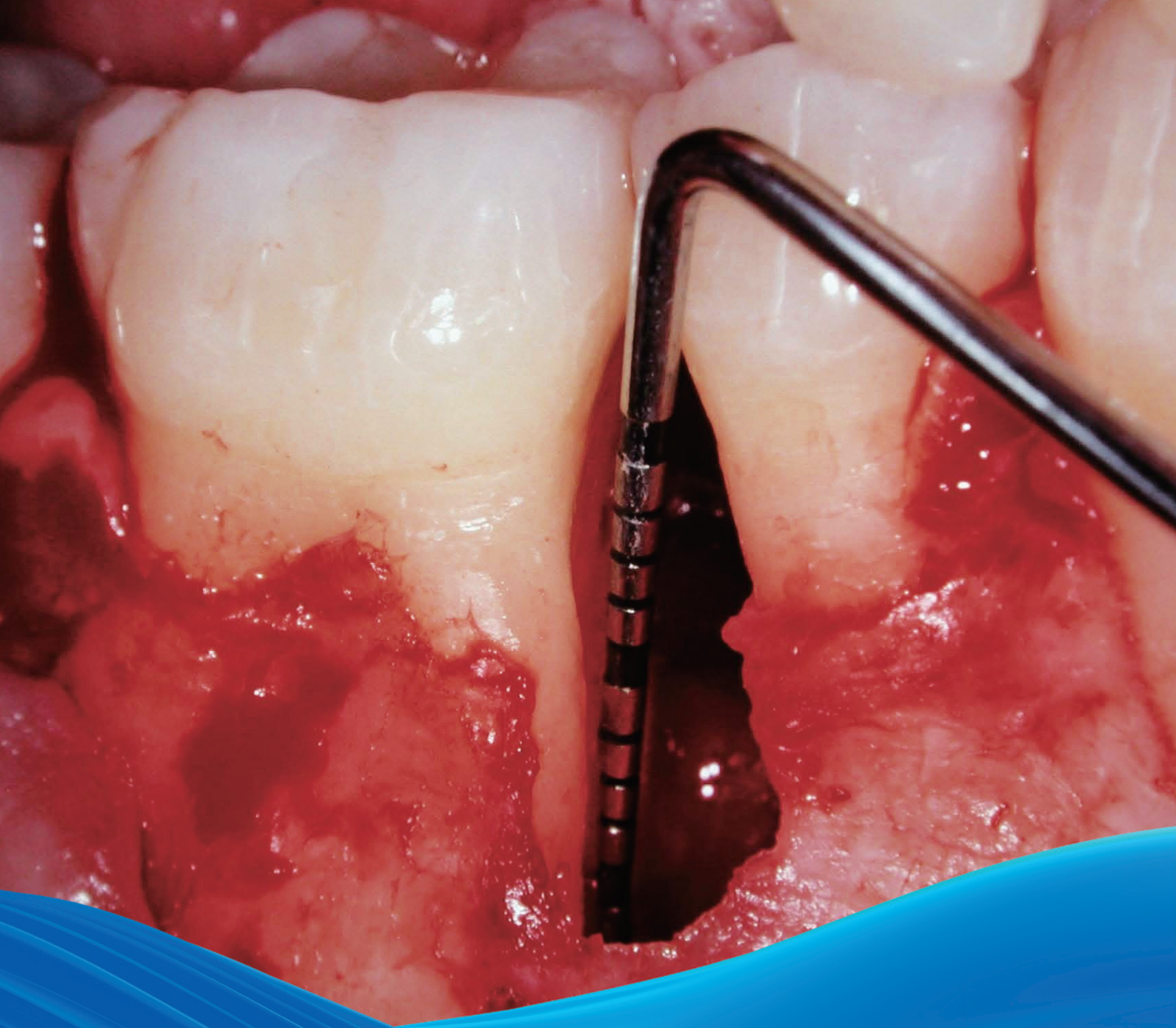

# 歯周組織再生療法

## 治療コンセプト

leading regeneration

Geistlich

# 目次

なぜ歯周組織再生療法か	3
歯周組織再生療法：問題の原因を探求する	4
歯周病罹患歯に推奨される治療コンセプト	5
欠損形態が組織再生療法の治療結果に影響する	6
外科的保存フェーズのための科学的・臨床的エビデンス	7
症例 1: Dr. Takahiro Takeuchi, Dr. Atsushi Saito   3壁性骨内欠損の治療	8
症例 2: Dr. Tokuo Matsui   深い複合性欠損	9
症例 3: Dr. Hiroyasu Shimizu   広範な2壁性欠損の歯周組織再生療法	10
症例 4: Dr. Diego Capri   3壁性欠損：病変の急速進行	11
症例 5: Dr. Pierpaolo Cortellini   歯周組織再生手術	12
症例 6: Dr. Daniel Etienne   1壁性骨縁下欠損の治療	13
症例 7: Prof. Dr. Markus Hürzeler   複合性欠損	14
症例 8: Dr. Syed Mahnaz   中切歯の組織再生手術 – 歯周 - 歯内病変	15
症例 9: Prof. Dr. Giulio Rasperini   非審美領域の2壁性欠損	16
症例 10: Prof. Dr. Giovanni Zucchelli   広範な2壁性骨内欠損	17
パイオニアからエキスパートへ	18
参考文献	19
歯周治療のための製品シリーズ	20

## なぜ歯周組織再生か

歯周病患者の口腔内の健康、機能、審美を回復し維持することは、歯科医であれば誰もが目指すゴールである。歯周炎の重度に応じて各種治療法が開発されているが、その中でバイオ材料の重要性はますます高まり、今では歯周治療法の多くでバイオ材料が不可欠な要素になっている。確立した治療法と正しく選択したバイオ材料を使用すれば、歯周病の進行を抑えるだけでなく、硬組織と軟組織の効果的な再生が可能になる<sup>1,2</sup>。

ここで紹介する治療コンセプトは、一般的な歯周欠損の治療を成功させる上で、すでに確立した手技である骨再生誘導法（GBR法）と歯周組織再生誘導法（GTR法）をまとめたものである。

本書には、安定した良好な治療結果を実証する臨床例を科学的エビデンスとともにステップ・バイ・ステップで示した。

この目的は、臨床医のみなさんを対象に、バイオ材料による信頼性の高い治療法を紹介することである。長期的かつ高い患者満足につながる適切な治療のための組織再生用の手技やツールも紹介する<sup>2</sup>。

表1 歯周病罹患歯の予後：各々に分類するには項目の1つ以上に該当すること（「見込みなし」の場合は2つ以上<sup>6-8</sup>）

良好	不明確	見込みなし
> 骨喪失が50%未満	> 骨喪失が50-75%	> 骨喪失が75%超
	> PDが6-8mm	> PDが8mm超
	> クラスⅡ根分岐部病変	> クラスⅢ根分岐部病変
	> 垂直的欠損	> 動揺度3
		> 「不明確」に分類される項目の2つ以上が該当する場合

### 保存かインプラントか

口腔疾患に罹患したり治療介入で失ったりしなければ、天然歯は生涯にわたって長持ちする。つまり、多数の歯を維持できていることは、口腔内の健康を積極的に維持管理できているという一つの指標でもある。歯が長持ちするかどうかは、歯周組織、歯髄や根尖周囲部の健康状態や修復の程度に大きく依存する<sup>3</sup>。複数のリスクが存在すると、その歯の価値の評価は非常に難しい。保存のための歯周組織再生か、それとも抜歯かの選択は、歯科医が日常的に直面する最も複雑で困難な決定の一つである<sup>4</sup>。

保存できるかもしれないが高度な治療が必要になる「予後が不明確」なケースとするか、早急に抜歯を要する「予後の見込みなし」のケースにするかの判断は、往々にしてデリケートである。

この判断は治療計画にも患者のライフスタイルにも大きな影響をもたらす。したがって、歯周病罹患歯の治療は可能な限り長期間行うべきで、抜歯は歯周治療や歯内治療がもはや不可能となった後にすべきであると考えられている<sup>4,5</sup>。

歯の保存か抜歯かに関わらず、治療目的を達成するには多くのケースでバイオ材料が必要になる。歯周病罹患歯の予後を分類する基準を表1にまとめた<sup>6-8</sup>。

## 組織再生療法：問題の原因を探求する

良好 - 不明確 - 見込みなし……さて、どうする。

どんな組織再生療法も、その前に、非外科的な基本治療が不可欠である。口腔衛生に関する患者教育、スクレーピングやルートプレーニング、抗菌治療、歯垢蓄積要因の除去などがあり、これらは全て感染を除去し炎症を抑えて良好な組織応答を得ることが目的である。これらの手段で骨喪失を防止できない場合には、歯周病罹患歯の外科的治療や組織再生療法が次のステップとして推奨される(図2)<sup>9-11</sup>。

予後の不明確なケースでは、抜歯よりも組織再生療法の方が有利な可能性がある。なぜなら、歯周炎罹患歯を抜歯しても、その疾患に寄与している根本的なホスト応答関連の問題は解決しないからである。

また、歯周病を治療した歯の生存率は、メンテナンスの行き届いた患者のインプラント生存率と同等であることが知られている<sup>12</sup>。

骨内欠損に伴う深いポケットのある歯でも、歯周組織再生療法で長期維持が可能になるというエビデンスは増加している<sup>12-15</sup>。患者50名を対象に、保存の見込みなしとされた歯の歯周組織再生療法と抜歯・補綴再建を比較した無作為化長期臨床試験では、抜歯予定であった「見込みのない」歯の92%を組織再生療法で維持できたことが示唆されている<sup>7</sup>。

5年間のフォローアップ期間中、こうして保存した歯の歯周パラメータは安定し、快適性や機能も維持している(図1)<sup>12</sup>。

### 組織再生療法の目的

- > 骨、セメント質、歯根膜を伴う完全な附着器官を回復すること
- > 歯周炎再発リスクファクタである長い接合上皮のダウングロースを防止すること
- > 歯の長期維持
- > 審美性

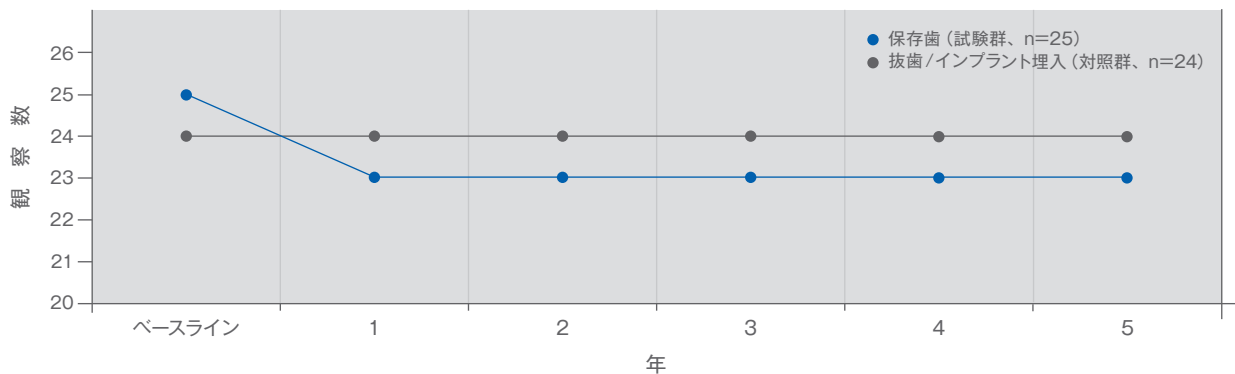


図1 生存分析。「見込みなし」の歯を歯周組織再生療法で治療した群(試験群)と「見込みなし」の歯の抜歯高にインプラント支持補綴再建を行った群(対照群)の比較。5年後生存率は対照群が100%に対して、試験群は92%<sup>12</sup>。

# 歯周病罹患歯に推奨される治療コンセプト

下記の治療計画は一つの臨床手法の概要を示したものの。

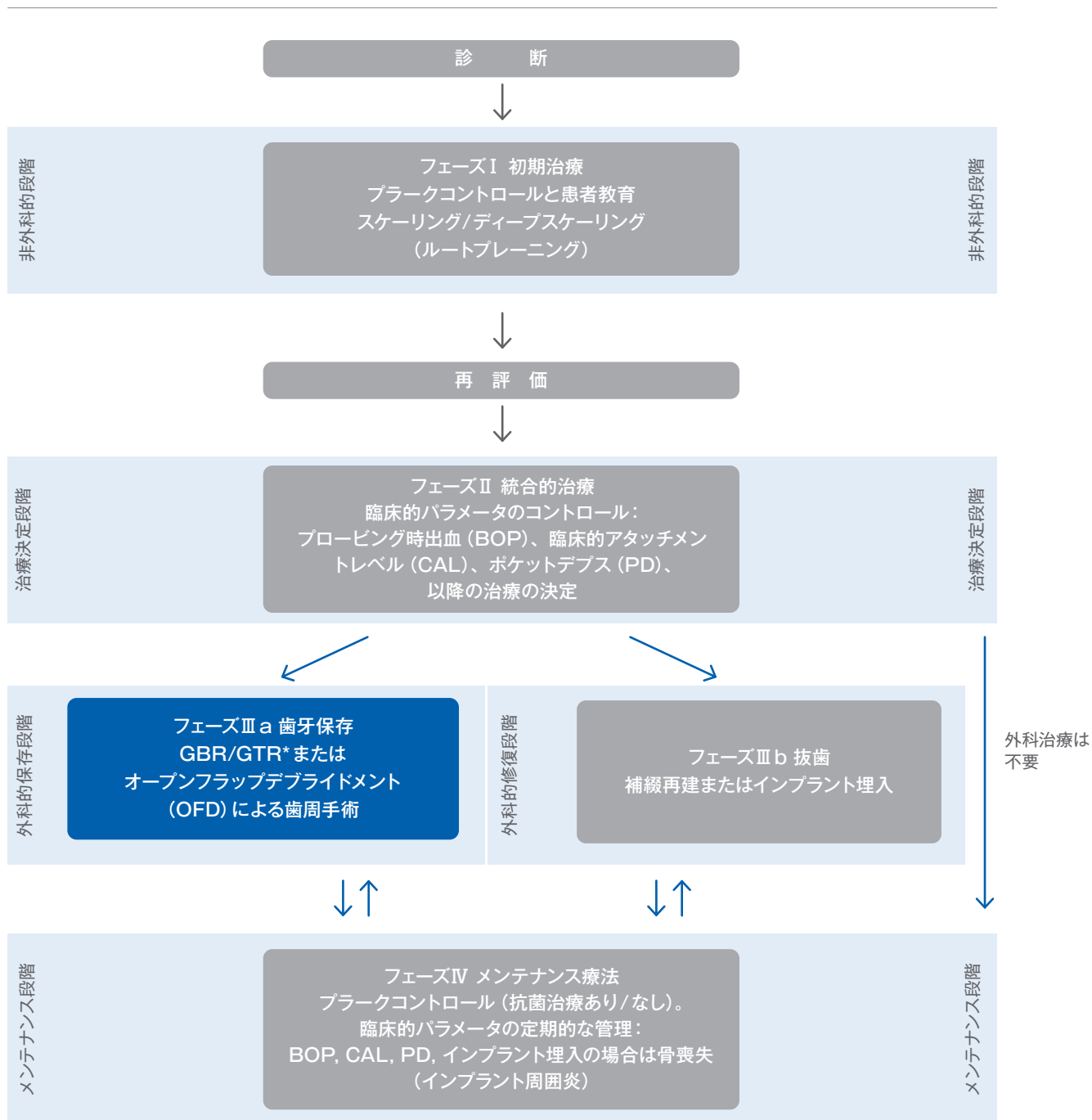


図2 提案する治療コンセプト (出典: Newman, Lindhe, Rateitschak<sup>9-11</sup>)

\* この治療コンセプトはGBR/GTRのケースのみ

## 欠損形態が組織再生療法の治療結果に影響する

歯周組織の治癒への影響が考えられる一般的要素は多く存在する（年齢、喫煙、併用薬、術後ケア、メンテナンス、口腔衛生状態、栄養状態、ストレスなど）。

さらに、欠損の形態は、治療結果に影響する大きな要因である<sup>16</sup>。歯周の骨病変は各々独自の構造を持ち、図3に示すように、水平欠損、骨縁下欠損、根分岐部欠損に大別される<sup>17</sup>。

ポケット底部が歯槽頂より歯冠側に位置しているものは水平欠損、根尖側に位置しているものは骨縁下欠損（垂直性欠損）と定義される。

組織再生療法（GBR, GTR）は、3壁性、2壁性、もしくは少なくとも1壁性の骨欠損が適応となる。ある程度のクラスII根分岐部欠損もGTRでの治療が可能である<sup>18</sup>。2壁性や3壁性の骨内欠損は1壁性欠損よりもGTR治療に良く応答するというエビデンスが存在する。ただし、骨縁下欠損が深ければ深いほど、より多くのアタッチメントゲインや骨充填が期待できる可能性もある<sup>16</sup>。組織再生療法の治療結果に影響するその他の欠損の特徴を表2に示す。

表2 欠損のポジティブな特徴とネガティブな特徴<sup>16</sup>

ポジティブな影響	ネガティブな影響
> 骨縁下部が深い (>3mm)	> 骨縁下部が浅い (<3mm)
> X線診査で欠損角度が狭い	> X線診査で欠損角度が広い
> ベースラインのPDが深い	> 歯に動揺がある

本書の治療コンセプトでは、骨欠損の残存壁と垂直サイズを組み合わせた分類システム（図4）に基づく各種ケースを示す。

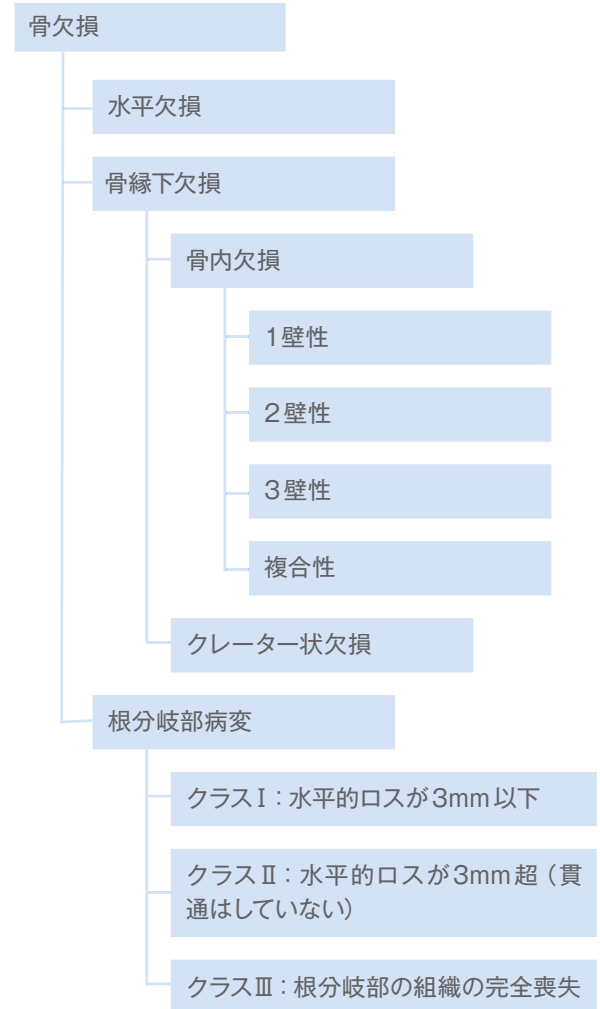


図3 歯周骨欠損の分類（Papapanou et al. 2000から編集<sup>17</sup>）

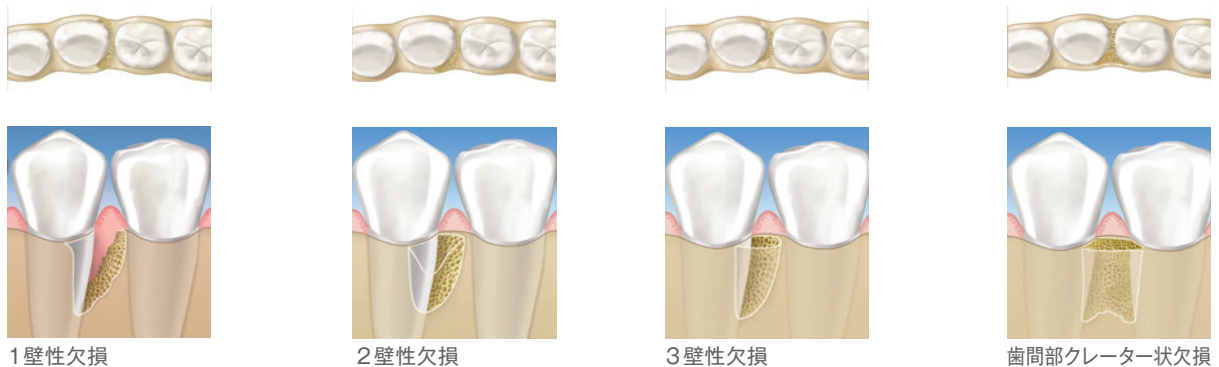


図4 骨縁下欠損（Papapanou et al. 2000から編集<sup>17</sup>）

## 外科的保存フェーズのための科学的・臨床的エビデンス

歯を保存すると決定すれば、次のステップは外科的治療に関する決定であり、主な治療手法では吸収速度の遅い骨伝導性骨補填材とメンブレンを併用するが多い<sup>19</sup>。

### 組織再生誘導法

歯周骨内欠損や根分岐部病変の治療にはオープンフラップデブリドメント (OFD) よりも組織再生誘導法 (GTR) が優れているというエビデンスがある<sup>20-22</sup>。一般的に、下記を減らすという点でGTRは一貫してOFDよりも有効である。

- > 開放性の水平的根分岐部の深さ
- > 水平的・垂直的アタッチメントレベルのポケットデプス

ガイストリッチ バイオオスを使用するとGTR治療後の患者の矯正移動が可能である<sup>23,24</sup>。さらに、吸収性メンブレンは非吸収性メンブレンよりも垂直的な骨充填に優れることが実証されている<sup>15</sup>。

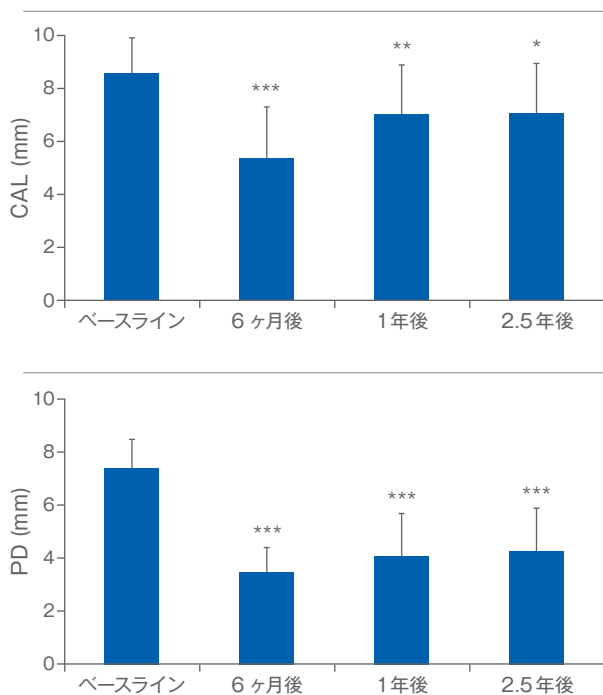


図5 ガイストリッチ バイオオスとバイオガイドを組み合わせた治療は、術前値と比較して2.5年間でCALのゲインとPDの減少において統計的に有意な利益をもたらした。\*P < 0.05, \*\*P < 0.01, \*\*\*P < 0.001, ベースラインとの比較, n=10

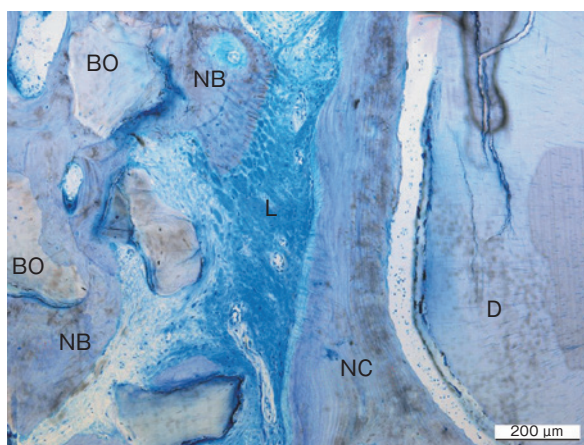


図6 組織学的評価で新しい歯根膜、セメント質、骨の存在が実証された。ガイストリッチ バイオオス粒子の周囲全体で新生繊維性骨が骨梁に成熟しているのが観察される。BO=バイオオス、NB=新生骨、L=歯根膜、NC=新しいセメント質、OC=古いセメント質、D=象牙質<sup>19</sup>。

### ガイストリッチ バイオオスとガイストリッチ バイオガイド

歯周欠損をグラフト材料のガイストリッチ バイオオスで充填しガイストリッチ バイオガイドメンブレンで被覆する方法は、歯周組織再生療法における有効性が確立している<sup>25-33</sup>。

ガイストリッチ バイオオスとガイストリッチ バイオガイドを使用した骨内欠損の治療は、2.5年後の臨床的アタッチメントレベル (CAL) のゲインおよびプロービング深度 (PD) の減少などの有意な臨床効果をもたらした (図5)<sup>33</sup>。

歯内-歯周病変を、歯内療法後にガイストリッチ バイオオスとガイストリッチ バイオガイドによるGTRで治療した初の臨床的・組織学的結果は、このコンビネーションによるアプローチが根尖周囲の新しいセメント質、歯根膜、骨の形成を促進し、かつ、頬側骨板の完全な骨再生も促進することを実証した (図6)<sup>19</sup>。

## 3壁性骨内欠損の治療

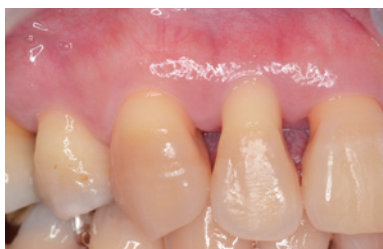術者：DR. TAKAHIRO TAKEUCHI (JPN), DR. ATSUSHI SAITO (JPN)



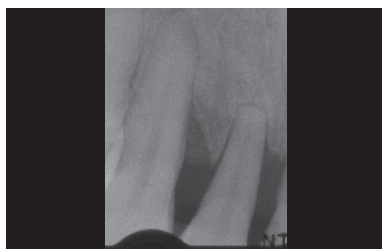
**目的：**ガイストリッヒ バイオオスとガイストリッヒ バイオガイドを使用した歯周組織再生療法により3壁性骨内欠損を治療すること

歯牙番号	CAL (mm)	PD (mm)	骨欠損の深さ (mm)	欠損形態
13	近心 7	近心 6	4	3壁性欠損

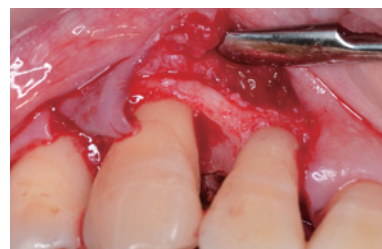バイオ材料	> ガイストリッヒ バイオオス、ガイストリッヒ バイオガイド
縫合材料	> Gore-Tex® Suture CV6
手技	> 単純歯間乳頭温存法およびグラフト材料を使用したGTR
歯周治療	> 患者への口腔衛生指導および局所麻酔下における非外科的歯周治療



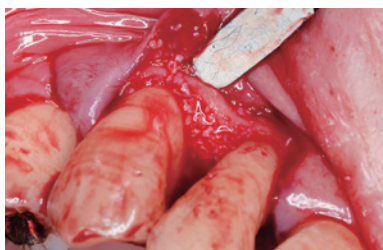01 罹患した右側犬歯の術前の状態。PDは6mm、CALは7mm。



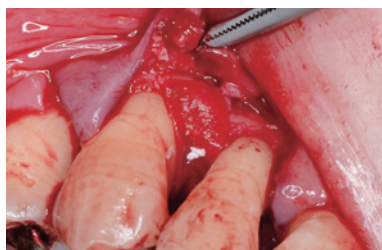02 術前X線写真。13番近心に垂直的骨欠損が確認できる。



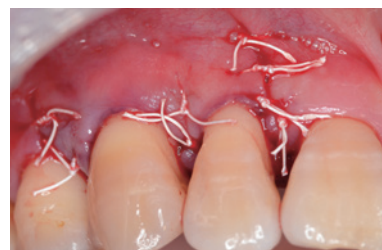03 術中。デブリドメントおよびルートプレーニング実施後の状態。



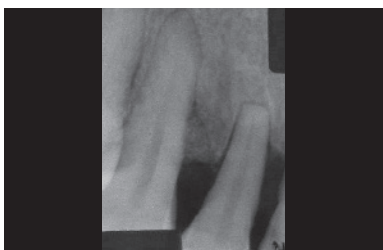
04 欠損部にガイストリッヒ バイオオス顆粒を充填。



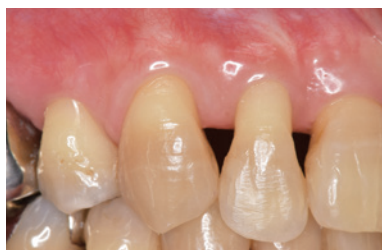05 補填材の上にガイストリッヒ バイオガイドを設置。



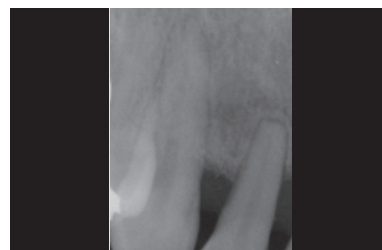06 モディファイド垂直マットレス縫合で一次縫合。



07 術後1週のX線写真



08 歯周組織再生手術から4.5年後の臨床的状态。ベースラインと比較した歯肉退縮はほとんどなく、PDは2mm。



09 術後4.5年のX線写真。骨内欠損部はほぼ完全に埋まっている。

**結論：**ガイストリッヒ バイオオスとガイストリッヒ バイオガイドによる歯周組織再生療法は臨床的にもX線的にも顕著な改善をもたらし、臨床的アタッチメントの安定性も大きく改善した。

### 参考文献

Irokawa D et al., Int J Periodontics Restorative Dent. 2017 May/June;37(3):393-401  
Irokawa D et al., BMC Res Notes. 2017 Feb 17;10(1):102

# 深い複合性欠損

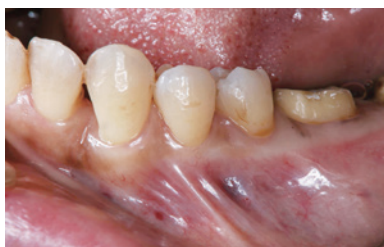術者：DR.TOKUO MATSUI (JPN)



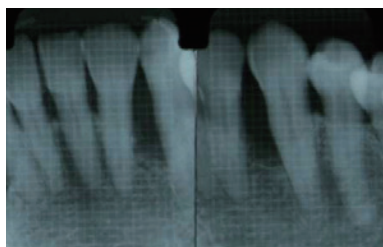
目的：ガイストリッチ バイオオスとガイストリッチ バイオガイドを併用した低侵襲 (MI) 法による歯周組織再生

歯牙番号	CAL (mm)	PD (mm)	骨欠損の深さ (mm)	欠損形態
22	近心 7	近心 6	6	1-2 壁性

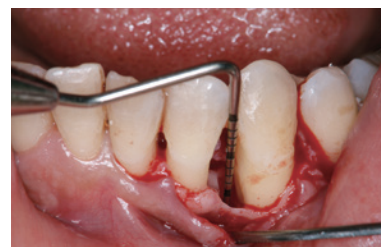バイオ材料	> ガイストリッチ バイオオス微粒、ガイストリッチ バイオガイド25x25mm、アモロゲン
縫合材料	> Monocryl
手技	> 隣接歯間組織を温存した歯周組織再生法
歯周治療	> 1. スケーリングとルートプレーニング、2. 歯周組織再生療法、3. 限局的矯正治療、4. 最終的歯周外科手術



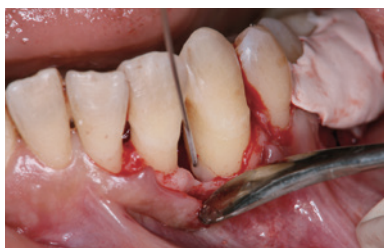01 基本治療後の術前臨床状態。#22と#23の間に重度の骨喪失がある。



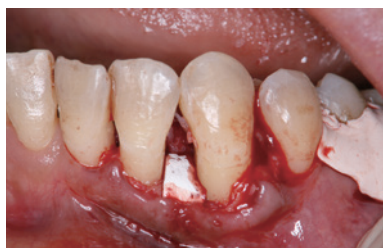02 術前X線写真。#22と#23の間の重度骨喪失を示す。



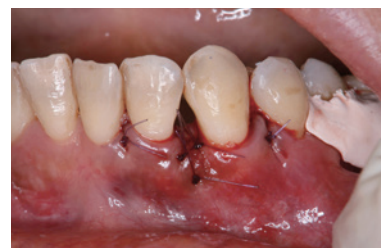03 広汎性2壁性欠損の術中の状態。骨欠損の深さは6mm。



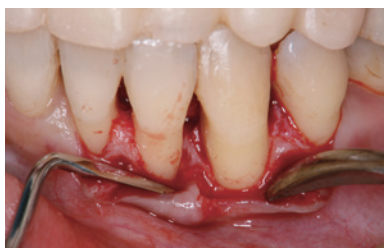04 歯根面のコンディショニングにアモロゲンデリバティブマトリックスを使用。



05 ガイストリッチ バイオオス顆粒で深い欠損を充填し、ガイストリッチ バイオガイドを設置して安定化すると同時に歯肉組織崩壊を防止。



06 縫合後の状態。欠損部上の歯間乳頭の縫合に注目されたい。



07 再生手術後2年の状態。#22と#23の間に新しい硬組織が確認できる。

結論：2年という観察期間の範囲内であるが、ガイストリッチ バイオオスとバイオガイドの併用は、歯周骨内欠損の治療に臨床的に優れた結果をもたらした。

# 広範な2壁性欠損の歯周組織再生療法

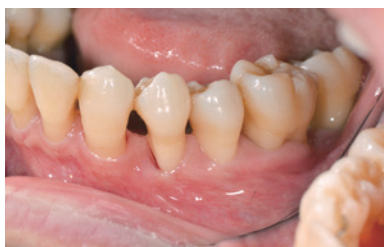術者：DR.HIROYASU SHIMIZU (JPN)



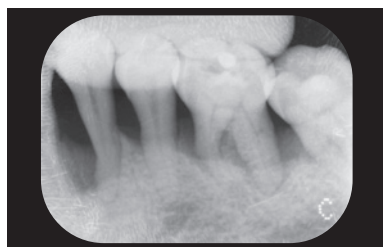
目的：広範な2壁性欠損を歯周組織再生手術で解決すること

歯牙番号	CAL (mm)	PD (mm)	骨欠損の深さ (mm)	欠損形態
34	近心 10	近心 9	7	2壁性
				囲まれていない広汎な欠損

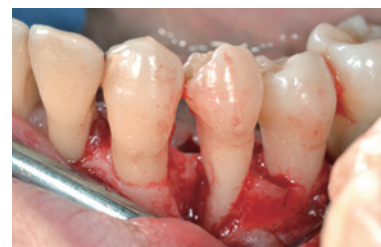バイオ材料	> ガイストリッヒ バイオガイド、ガイストリッヒ バイオオス
縫合材料	> Gore-Tex® Suture 6-0
手技	> 歯間乳頭温存法、ボーングラフト、GTR
歯周治療	> 患者への口腔衛生指導、全顎スケーリングとルートプレーニング、再評価、組織再生手術、3ヶ月リコール



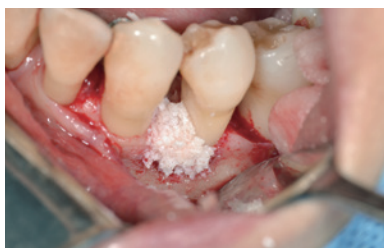01 ベースラインの状態で、#34近心のPDは9mm。



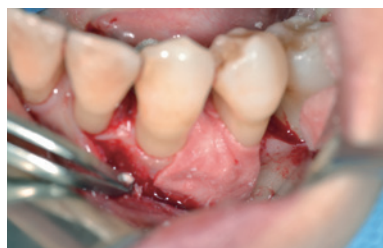02 ベースラインのX線写真。#34近心に垂直的骨欠損がある。



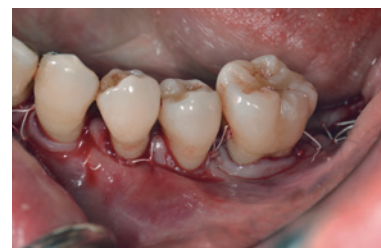03 歯間乳頭温存法で頬舌側の全層弁挙上。徹底的にデブライドメントすると#34近心の深さ9mmの2壁性骨内欠損が明白。



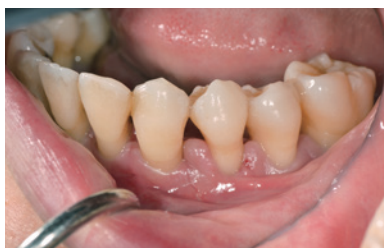04 骨内欠損部にガイストリッヒバイオオスを充填。



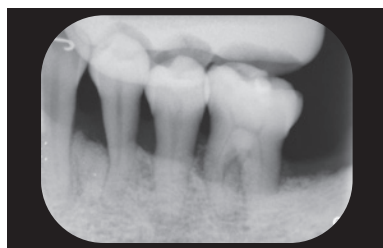
05 ガイストリッヒ バイオガイドメンブレンをトリミングして欠損部を被覆。



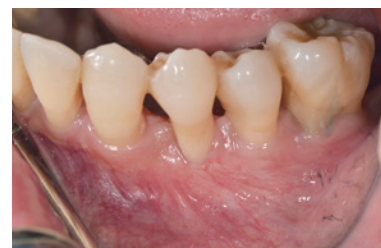06 フラップを移動し、6-0Gore-Tex Sutureで縫合。



07 術後1週、抜糸後の状態。隣接歯間組織が温存できている。



08 術後1ヶ月のX線写真。骨の状態の改善が観察できる。



09 12ヶ月後の臨床の状態。PDは3mmで、炎症の臨床的徴候はない。

**結論：**ガイストリッヒ バイオガイドとガイストリッヒ バイオオスによる歯周組織再生療法は、骨壁に囲まれていない歯周欠損の治療に顕著な臨床的改善をもたらした。患者には徹底したメンテナンスケアを実施している。歯周組織再生の成功を十分に評価するには、さらに長期のフォローアップが必要である。

# 3壁性欠損：病変の急速進行

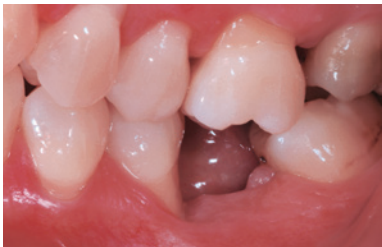術者：DR. DIEGO CAPRI, BOLOGNA (IT)



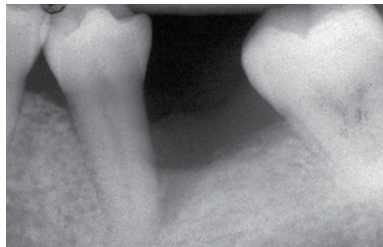
目的：剥離性歯根破折に起因する2-3壁性欠損部の再生

歯牙番号	CAL (mm)	PD (mm)	骨欠損の深さ (mm)	欠損形態
35	遠心 12	遠心 7	5	3壁性欠損
				根分岐部病変なし

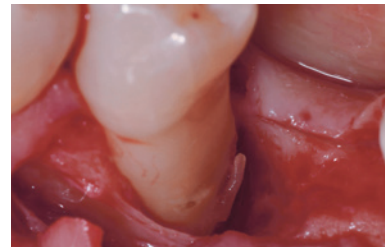
バイオ材料	> ガイストリッヒ バイオオス、自家骨、ガイストリッヒ バイオガイド
縫合材料	> Gore-Tex® Suture CV7
手技	> GTRによる欠損部の歯周組織再生
歯周治療	> ハンドインストルメントや超音波インストルメントによる歯周欠損部のデブライドメント



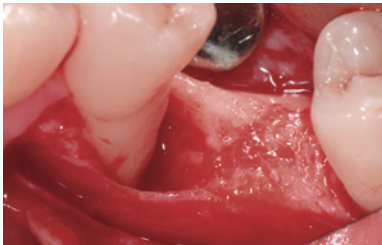
01 罹患部の術前の臨床状態。病変部を示す。



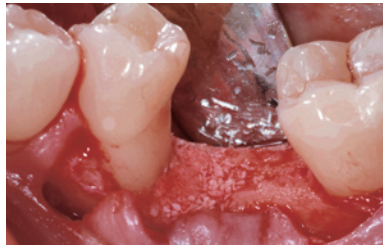
02 診断：剥離性歯根破折。口腔異常習癖に部分歯列欠損や不正咬合が重なったことが原因と考えられる。



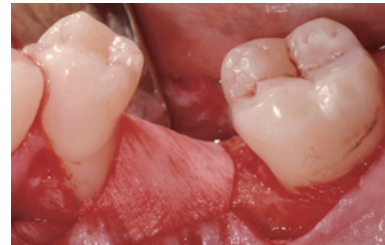03 粘膜骨膜弁挙上後、骨欠損部の肉芽組織を除去すると、セメント質破折部が確認できる。



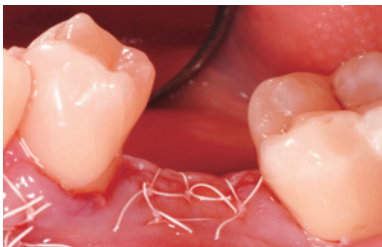04 歯根面の徹底的なスケーリングとプレーニングを実施。



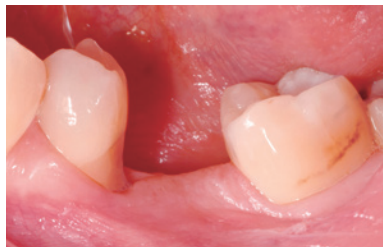05 自家骨とガイストリッヒバイオオスを混合して欠損部に充填。



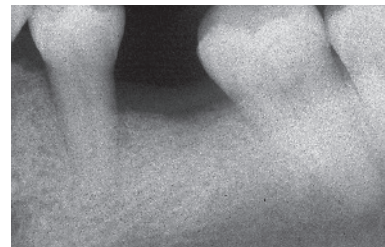
06 トリミングしたガイストリッヒ バイオガイド コラーゲンメンブレンを増生部に設置。



07 フラップを適切にリリース後、ゴアテックススーチャーによるインターナルマットレス縫合と単純縫合で創傷を一次閉鎖。



08 歯周組織再生術から4ヶ月後、遠心での測定値はPD 3mm、臨床的アタッチメントロス6mmであった。



09 口腔内X線写真は欠損の治癒を示している。

結論：病変の急速な進行を抑えることができ、欠損部の骨が再生できた。

# 歯周組織再生手術

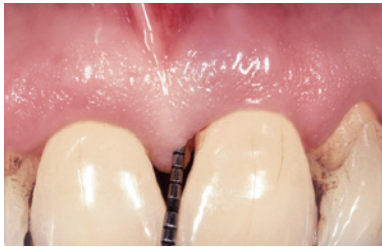術者: DR. PIERPAOLO CORTELLINI, FIRENZE (IT)



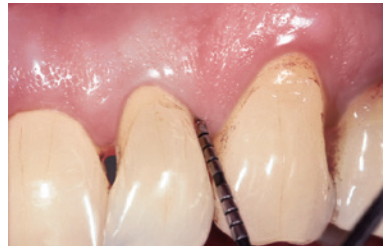**目的:** 深い骨内欠損に伴う深いポケットの解消と上顎切歯の審美性の維持

歯牙番号	CAL (mm)		PD (mm)		骨欠損の深さ (mm)	欠損形態
21 (22)	近心 7 (4)	遠心 2 (7)	近心 6 (2)	遠心 2 (6)	最大 10 (8)	2壁性欠損
	頬側 4 (4)	舌側 3 (4)	頬側 4 (2)	舌側 3 (3)		根分岐なし

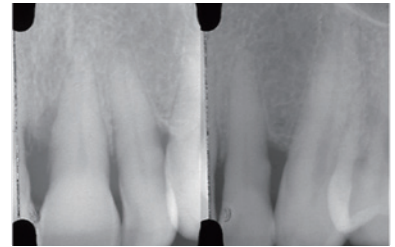
バイオ材料	> ガイストリッヒ バイオオス
縫合材料	> Gore-Tex® Suture 6-0
手技	> マイクロブレード USM 6900を使用した改良型低侵襲外科手法 (M-MIST)
歯周治療	> 外科手術の前にルートプレーニングを実施した。



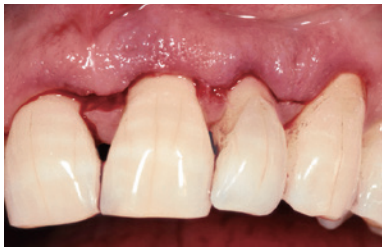01 #21の術前のプロービングデプスは6mm。



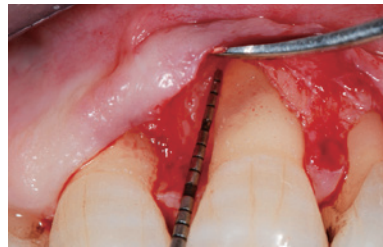02 #22の術前のプロービングデプスは6mm。



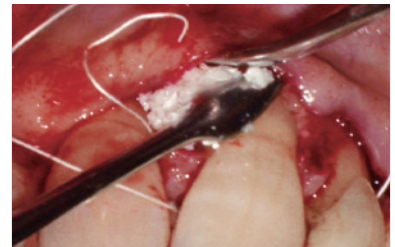
03 術前のX線写真。#21近心、#22遠心の骨内欠損を示している。



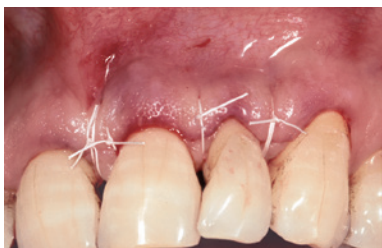04 頬側の切開デザイン。



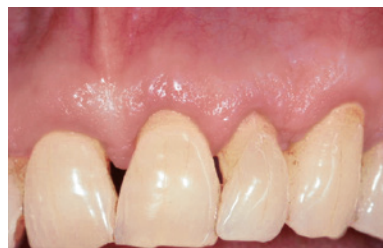05 #21の術中のプロービング。#11と#21の歯間部には骨のピークがなく、頬側に大きな裂開がある。術後の軟組織退縮を防止するためガイストリッヒ バイオオスを使用した。



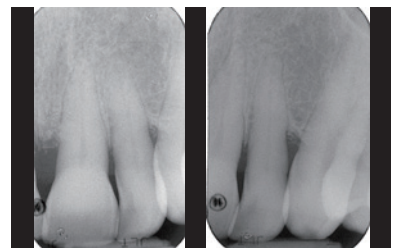
06 ガイストリッヒ バイオオスで欠損の骨内部分を充填した。大きな欠損や壁の少ない欠損ではガイストリッヒ バイオガイドなどのコーゲンメンブレンの使用が推奨される。



07 インターナル・モディファイド・マトレス縫合で、ガイストリッヒ バイオオス上のフラップを閉鎖した。



08 1年後の臨床の状態。健康な状態で、ベースラインに比較して歯肉退縮がほとんどない。



09 1年後のX線写真。骨内欠損が解消している。

**結論:** 改良型低侵襲外科手法 (M-MIST) とガイストリッヒ バイオオスの組み合わせは、深いポケットを伴う上顎切歯部の複数の骨内欠損の治療に有効であった。

## 参考文献

Cortellini P, Tonetti MS. Improved wound stability with a modified minimally invasive surgical technique in the regenerative treatment of isolated interdental intrabony defects. J Clin Periodontol 2009; 36: 157-163.

Cortellini P, Tonetti MS. Clinical and radiographic outcomes of the modified minimally invasive surgical technique with and without regenerative materials: a randomized controlled trial in intra-bony defects. J Clin Periodontol 2011; 38: 365-373. Periodontol 2011; 38: 365-373.

# 1 壁性骨縁下欠損の治療

術者: DR. DANIEL ETIENNE, PARIS (FR)

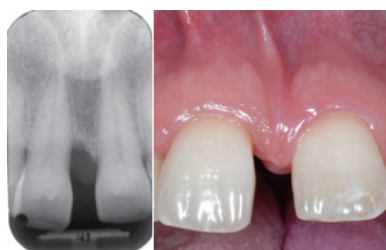非外科的歯周治療: DR. SOFIA AROCA, SAINT-GERMAIN EN LAYE (FR)



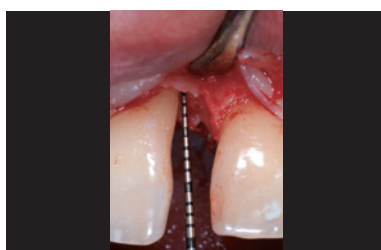**目的:** 矯正圧下ならびに正中離開閉鎖を実施する前の1壁性歯周欠損の治療

歯牙番号	CAL (mm)		PD (mm)		骨欠損の深さ (mm)	欠損形態
11 頬側	近心 6	遠心 5	近心 6	遠心 5	6	1壁性欠損
11 舌側	近心 6	遠心 3	近心 6	遠心 3		根分岐なし

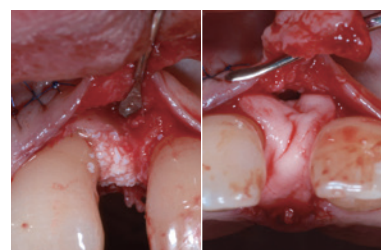
バイオ材料	> ガイストリッヒ バイオオス 微粒、ガイストリッヒ バイオガイド25 x 25mm、エムドゲイン
縫合材料	> 6-0 Ethicon PDS- II
手技	> リモート口蓋側歯間乳頭切開と組織再生誘導法 (GTR)
歯周治療	> 1. ブラークコントロール、2. GTR、3. Dr. Catherine Galletti (Paris) による矯正治療



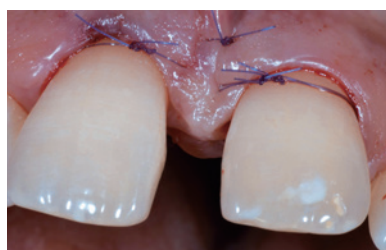**01** 術前の臨床的状态とX線写真。#11 近心に垂直的骨欠損がある。軟組織の炎症は観察されない。#11 近心に離開と小さな歯間乳頭崩壊がある。



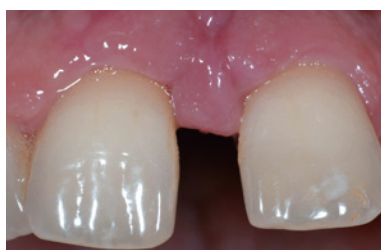**02** #11 近心の頬舌側にCAL 6mmの1壁性欠損がある。



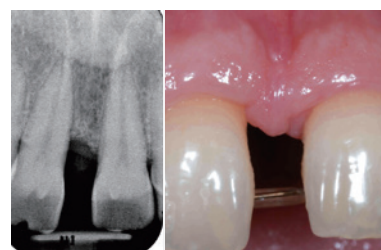**03** デブライドメントとルートプレーニングの実施後、#11の歯根にエムドゲインを塗布した。欠損はエムドゲインとガイストリッヒ バイオオス顆粒で充填し、増生部をガイストリッヒ バイオガイドメンブレンで被覆した。



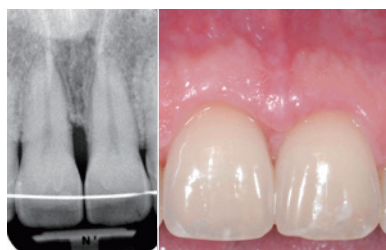
**04** フラップを移動し、6-0Ethicon PD-S IIで縫合。



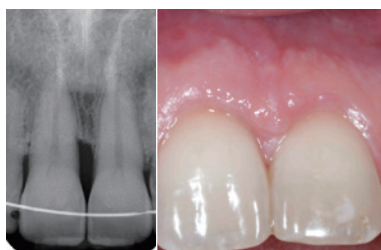**05** 術後1週間の抜糸後の臨床的状态。炎症は観察されない。



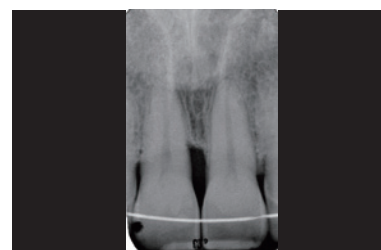**06** 術後10ヶ月で矯正治療開始直前の増生部の臨床的状态とX線写真。



**07** 術後3年で矯正治療後 (#11の圧下と離開閉鎖)の臨床的状态とX線写真。



**08** 術後4年の臨床状态とX線写真。組織は安定した状態である。



**09** 術後5年のX線写真で、#11の近心面にわずかな且つ安定した歯槽頂のリモデリングが見られる。

**結論:** 矯正治療後に#11の近心面にわずかな歯槽頂のリモデリングが観察され、歯間乳頭のリモデリング後のプロービングは5mmである。メンテナンス期間中には臨床的アタッチメントの安定が観察されている。

## 複合性欠損

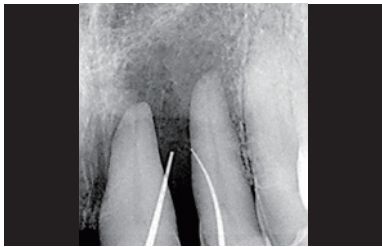術者：PROF. DR. MARKUS HÜRZELER, MÜNCHEN (DE)



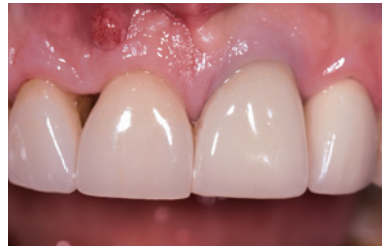**目的：**根尖のアタッチメントロスにより重篤な状態にある2本の歯の歯周組織再生

歯牙番号	CAL (mm)	PD (mm)	骨欠損の深さ (mm)	欠損形態
21, 11, 12	近心 6, 10, 11    遠心 6, 10, 7	近心 6, 10, 11    遠心 6, 10, 7	最大 10	—
	頬側 5, 8, 9    舌側 5, 6, 7	頬側 5, 8, 9    舌側 5, 6, 7		

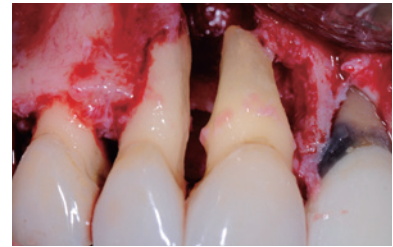
バイオ材料	> ガイストリッヒ バイオオス、ガイストリッヒ バイオガイド、アメロゲニン
縫合材料	> Seralene <sup>®</sup> suture, DS 12, 15 / 7.0
手技	> 改良型歯間乳頭切開法でマイクロサージェリーによるアクセスフラップ術
歯周治療	> 抗感染治療、ドキシサイクリン (Ligosan <sup>®</sup> Heraeus)、DH (24時間スケーリング)、再評価、11 + 21 Ca (OH) <sub>2</sub> と根管充填 21、リコール



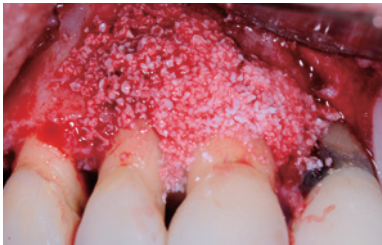
01 術前のX線写真で、広汎な骨ロスがある。



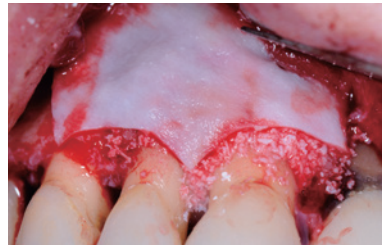
02 ドキシサイクリンによる抗菌治療後の術前の臨床的状態



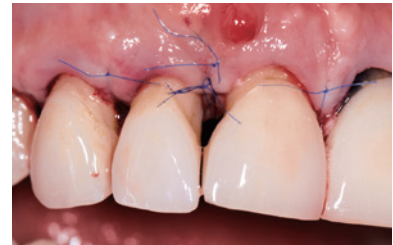03 デブライドメントとルートプレーニング実施後の治療部位



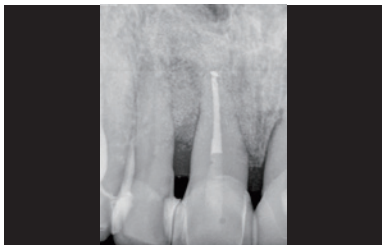04 アメロゲニンデリバティブマトリックスでの治療後に、ガイストリッヒ バイオオスで欠損を充填



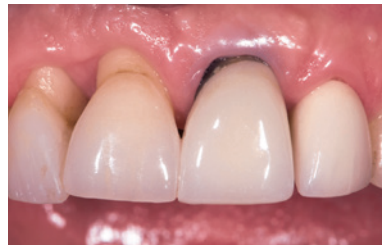05 ガイストリッヒ バイオガイドによる被覆で増生部を安定化



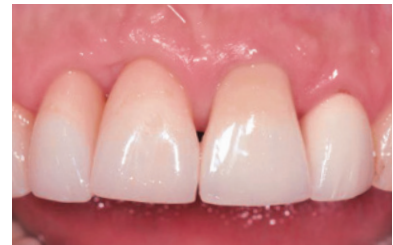06 創傷閉鎖後の状態



07 術後1ヶ月。骨の状態に改善が見られる。



08 術後5ヶ月の臨床状態で、コンポジットで歯頸部を封鎖する前の状態。



09 術後10ヶ月の最終修復。

**結論：**歯周組織再生療法により、2本の「保存の見込みなし」の歯を保存できた。

# 中切歯の組織再生手術 – 歯周・歯内病変

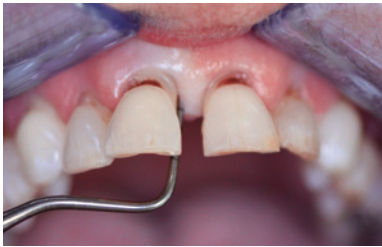術者：DR. SYED MAHNAZ, PERTH (AUS)



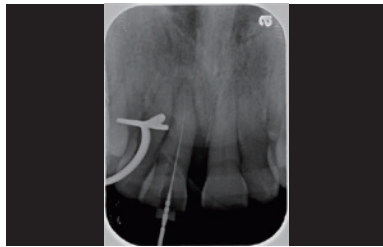
目的：中切歯の保存と動揺の改善

歯牙番号	CAL (mm)		PD (mm)		骨欠損の深さ (mm)	欠損形態
11	近心 9	遠心 5	近心 7	遠心 4	4	2壁性欠損
	頬側 5	舌側 5	頬側 3	舌側 3		

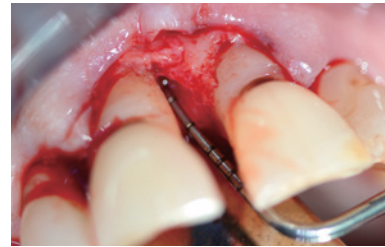
バイオ材料	> ガイストリッヒ バイオオス、ガイストリッヒ バイオガイド
縫合材料	> Vicryl 5.0 縫合材料
手技	> 歯内治療後に非外科的デブライドメントと改良型歯間乳頭温存法
歯周治療	> 歯内療法と合わせて、局所麻酔下で非外科的デブライドメントを実施。



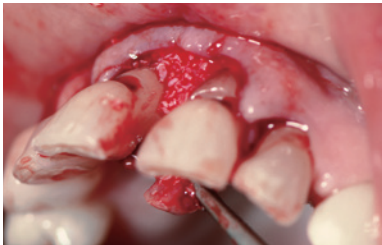01 #11の歯周-歯内病変に伴う未反応性の残存ポケット。



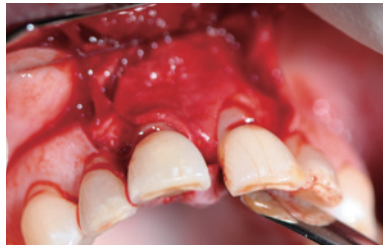02 #11の骨縁下垂直性欠損のX線写真。その後歯内療法。



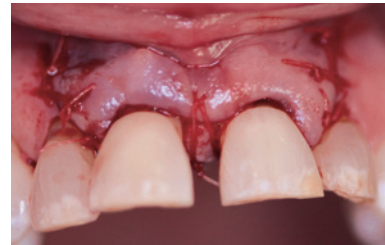
03 骨縁下ポケットにアクセスするため、歯間乳頭を温存してフラップを挙上。



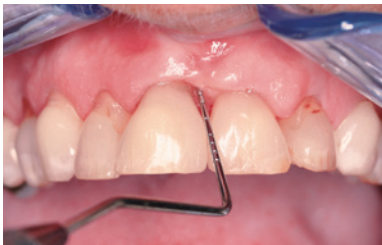04 ガイストリッヒ バイオオス顆粒を欠損部に充填。



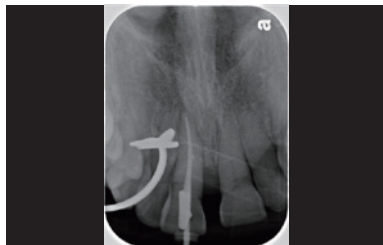05 ガイストリッヒ バイオガイド メンブレンをトリミングして、隣接歯間部に設置。



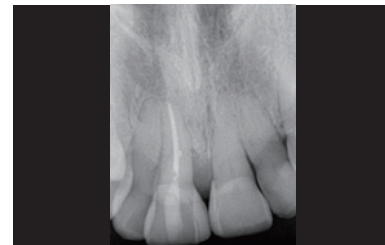
06 術後即時のバッシブな創傷閉鎖と粘膜の歯冠側移動。



07 術後8ヶ月で、ポケットと動揺度が改善している。審美性向上のため、追加的なコンポジットボンディングを実施。



08 8ヶ月後、#11近心のガイストリッヒ バイオオスはよく統合している。



09 術後2年のフォローアップ。骨の良好な安定と治療歯の臨床的状態の改善を示している。

**結論：**歯周・歯内の問題のある状態で歯の維持に有効な予知性のある治療結果が得られた。組織再生療法は進行した歯周疾患の治療に使用可能な選択肢である。

# 非審美領域の2壁性欠損

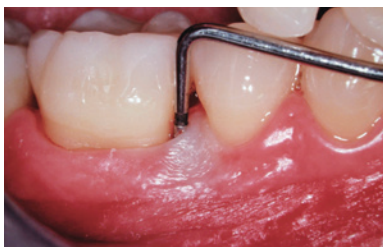術者：PROF. DR. GIULIO RASPERINI, MILAN (IT)



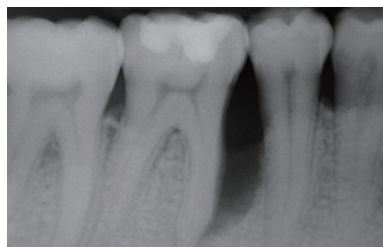
**目的：**歯肉退縮を最小限に抑えつつ骨と歯周アタッチメントを増大させてプロービングデプスを減少させ、#46の予後を変更して機能を保存するための歯周組織再生。

歯牙番号	CAL (mm)	PD (mm)	骨欠損の深さ (mm)	欠損形態
46	近心 14    遠心 3	近心 14    遠心 3	最大 10	2壁性欠損 根分岐なし

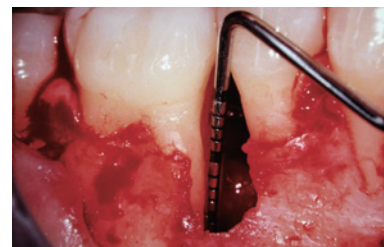バイオ材料	> ガイストリッヒ バイオオス、ガイストリッヒ バイオガイド
縫合材料	> Gore-Tex <sup>®</sup> Suture 5-0
手技	> 歯間組織の温存と近心減張切開による歯周組織再生療法
歯周治療	> ホームケアの動機付けや教育を含む原因関連の歯周療法。専門的な歯肉縁上デブライドメントや歯肉縁下ルートプレーニング。追加的な療法の可能性の再評価。



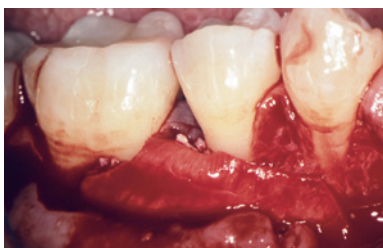01 ベースラインの状態、#46近心のPDは14mm。



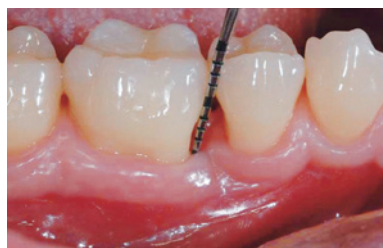02 ベースラインのX線写真で、#46近心部を含む垂直性骨欠損が観察される。



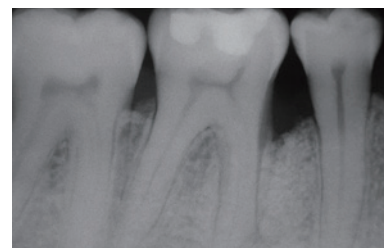
03 歯間乳頭を温存しつつ頬舌側の全層弁を挙上。徹底したデブライドメントを行うと、#46近心に深さ10mmの2壁性骨内欠損が明らかになった。



04 ガイストリッヒ バイオオスで欠損部を充填し、ガイストリッヒ バイオガイドメンブレンで保護した。フラップの減張切開後、テンションフリーで創傷を閉鎖した。



05 1年後の再評価。5mmのプロービングデプスが残っているが、ベースラインの値よりも9mm減少した。



06 1年後に、垂直性欠損はほぼ完全に骨で埋まっている。

**結論：**術前の原因関連療法を完了した2ヶ月後、患者から炎症が完全に消失したとの報告があり、全顎的なブラークスコアや出血スコアも低下した。術後1年、軟組織はよく維持され、充分な幅の角化歯肉が存在していた。1年後のX線写真は、ほぼ完全に骨で埋まった安定状態を示している。

# 広範な2壁性骨内欠損

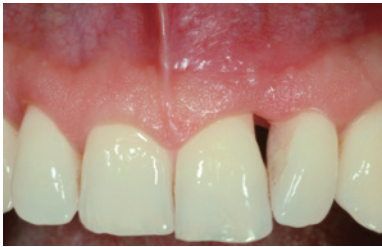術者：PROF. DR. GIOVANNI ZUCCHELLI, BOLOGNA (IT)



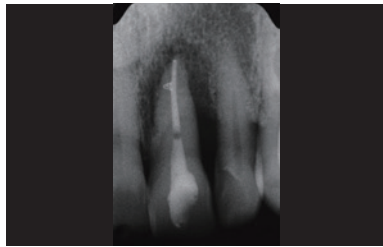
目的：審美領域における重篤な罹患歯の組織再生手術

歯牙番号	CAL (mm)		PD (mm)		骨欠損の深さ (mm)	欠損形態
21	近心 3	遠心 13	近心 3	遠心 11	13	複合性骨内欠損
	頬側 11	舌側 3	頬側 11	舌側 3		

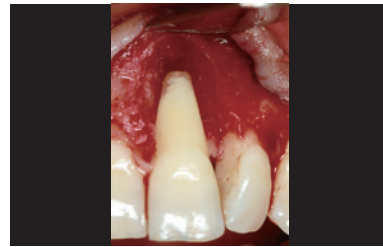バイオ材料	> ガイストリッヒ バイオオス、ガイストリッヒ バイオガイド、アメロゲン
縫合材料	> 歯間乳頭にはPGA 7.0 / フラップにはPGA 6.0
手技	> 単純歯間乳頭温存法と併用したCAFによる組織再生療法
歯周治療	> 術前の超音波歯周治療



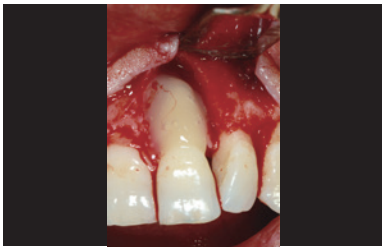01 罹患した上顎左切歯の術前の状態



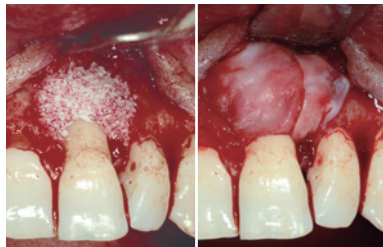02 治療前のX線写真。広汎な欠損が根尖に達している。



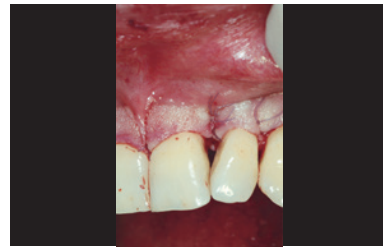03 肉芽組織除去後の欠損部



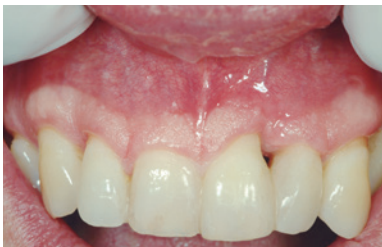04 歯根面のコンディショニングのため、EDTAとアメロゲン・デリバティブ・マトリックスを使用。



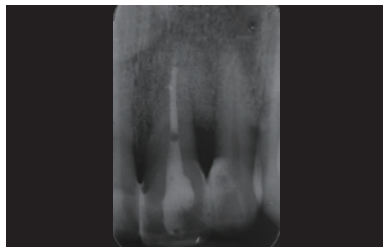
05 広汎な欠損部にガイストリッヒ バイオオスを充填し、ガイストリッヒ バイオガイドで安定させて組織崩壊を防止。



06 縫合後の状態。欠損部の上の歯間乳頭の縫合に注目されたい。



07 12ヶ月後のフォローアップ時の臨床の状態。歯間乳頭の再成長が達成されている。



08 12ヶ月後のフォローアップのX線写真で完全な骨充填が観察できる。

結論：1年後には歯間乳頭の再成長を含み健康な硬組織と軟組織の状態が得られている。

# Geistlich biomaterials

## — パイオニアからエキスパートへ



Geistlich社の創業者であるDr. E. Geistlichの専門的な知識こそが、我々の今日の起源


30年以上も前、緻密な研究と科学者や歯科医との強い連携を通じて、Dr. Peter Geistlichは新しいテクノロジーである組織再生誘導法（GTR）のためのパイオニア的製品を開発した。

骨のマイクロストラクチャやミネラル部分を何ら変化させずに、骨の有機物成分のみを初めて除去したのである。ヒトの骨に類似した構造や化学成分を持つウシ由来代替骨材料であるガイストリッチ バイオオスは、こうして生まれた。

さらに、Dr. Peter Geistlichは、天然の2層性コラーゲンメンブレンであるガイストリッチ バイオガイドの開発というマイルストーンも達成した。ガイストリッチ バイオガイドは、除去手術を必要としないシンプルな手技を可能にしたのである。さらに、ガイストリッチ バイオガイドの優れた創傷治癒特性は骨の再生に貢献している<sup>34</sup>。

### コラーゲン加工処理のエキスパート

骨の加工処理とともに、Geistlichはコラーゲンの加工処理にも160年を超える経験があり、代々にわたってこの専門技術を磨いてきた。この分野における、製造プロセスやシステムを継続的に研究している。バリア機能を持つメンブレン(ガイストリッチ バイオガイド)など、多数の専門的なコラーゲン製品を開発している。



- <sup>1</sup> Wang HL et al., J Periodontol. 2005 Sep; 76(9):1601-1622
- <sup>2</sup> Sculean A et al., J Clin Periodontol. 2007 Jan; 34(1):72-77
- <sup>3</sup> Holm-Pederson et al, Clin. Oral Impl. Res. 18 (Suppl. 3), 2007 / 15-19
- <sup>4</sup> Donos N et al., Periodontol 2000. 2012 Jun; 59(1):89-110
- <sup>5</sup> Zitzmann NU et al., Int Endod J. 2009 Sep; 42(9):757-774
- <sup>6</sup> Checchi L et al., J Clin Periodontol. 2002 Jul; 29(7):651-656
- <sup>7</sup> Samet N et al., Quintessence Int. 2009 May; 40(5):377-387
- <sup>8</sup> Becker W et al., J Periodontol. 1984 Sep; 55(9):505-509
- <sup>9</sup> Newman, Takei, Klokkevold, Carranza. CARRANZA' S CLINICAL PERIODONTOLOGY. ISBN 13 978-1-4160-2400-2.
- <sup>10</sup> Lindhe, Karring, Lang. Clinical Periodontology and Implant Dentistry. BlackwellMunksgaard. ISBN 1-4051-0236-5.
- <sup>11</sup> Rateitschak, Wolf. Farbatlanten der Zahnmedizin 1. Parodontologie. Thieme. ISBN 3-13-655601-1.
- <sup>12</sup> Cortellini P. et al., J Clin Periodontol. 2011 Oct; 38(10):915-924
- <sup>13</sup> Cortellini P., Tonetti MS., J Periodontol. 2004 May; 75(5):672-678
- <sup>14</sup> Sculean A. et al., J Clin Periodontol. 2008 Sep; 35(9):817-824
- <sup>15</sup> Kinaia BM. et al., J Periodontol. 2011 Mar; 82 (3):413-428
- <sup>16</sup> Sculean Anton. Periodontal Regenerative Therapy. Quintessence Publishing. ISBN-13:9781850971580
- <sup>17</sup> Papananou PN., Tonetti MS., Periodontol 2000. 2000 Feb; 22:8-21
- <sup>18</sup> Reddy KP et al., J Contemp Dent Pract. 2006 Feb 15;7(1):60-70
- <sup>19</sup> Ghezzi C et al., Int J Periodontics Restorative Dent. 2012 Aug; 32(4):433-9
- <sup>20</sup> Murphy KG et Gunsolley JC, Ann Periodontol, Dec, 2003, Vol 8. Number 1, 266-302
- <sup>21</sup> Houser BE et al., Int J Periodontics Restorative Dent., 2001 Apr, 21 (2):161-169
- <sup>22</sup> Paolantonio M et al., J Periodontol. 2010 Nov; 81(11):1587-1595
- <sup>23</sup> Da Silva VC et al., J Clin Periodontol. 2006 Jun; 33(6):440-448
- <sup>24</sup> Cardaropoli D et al., Int J Periodontics Restorative Dent. 2006 Dec; 26(6):553-559
- <sup>25</sup> Cosyn J et al., J Clin Periodontol. 2012; Oct; 39(10):979-986
- <sup>26</sup> Camelo Int J Periodontics Restorative Dent. 1998 Aug; 18(4):321-331
- <sup>27</sup> Lundgren D, Slotte C, J Clin Periodontol. 1999 Jan; 26(1):56-62
- <sup>28</sup> Camargo PM et al., J Clin Periodontol. 2000 Dec; 27(12):889-896
- <sup>29</sup> Sculean A et al., J Clin Periodontol. 2003 Jan; 30(1):73-80
- <sup>30</sup> Tonetti MS et al., J Clin Periodontol. 2004 Sep; 31(9):770-776
- <sup>31</sup> Liñares M et al., J Clin Periodontol. 2006 May; 33(5):351-358
- <sup>32</sup> Irokawa D et al., Int J Periodontics Restorative Dent. 2017 May/June; 37(3):393-401
- <sup>33</sup> Irokawa D et al., BMC Res Notes. 2017 Feb 17;10(1):102
- <sup>34</sup> Zitzmann NU et al., Int J Oral Maxillofac Implants. 1997 Nov-Dec; 12(6):844-52.

## 製造者

Geistlich Pharma AG  
Business Unit Biomaterials  
Bahnhofstrasse 40  
6110 Wolhusen, Switzerland  
Phone +41 41 492 55 55  
Fax +41 41 492 56 39  
www.geistlich-biomaterials.com

## 選任製造販売業者:

AJMD 株式会社  
TEL: 03-5614-0733  
FAX: 03-5614-0734

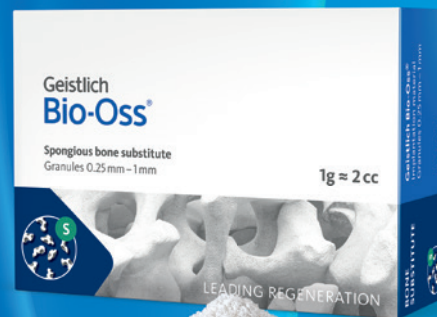## 医療機器販売業者

ガイストリッヒファーマージャパン株式会社  
〒105-0001  
東京都港区虎ノ門4-1-17  
神谷町プライムプレイス9F  
TEL: 03-6432-0855  
FAX: 03-6432-0866  
www.geistlich.co.jp

## 《製品シリーズ》

### ガイストリッヒ バイオオス®

非吸収性骨再生用材料



S 顆粒サイズ 0.25 mm - 1 mm

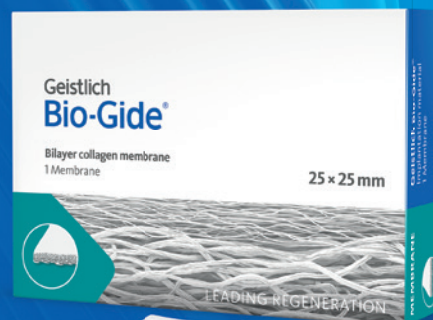包装:  
0.25 g (0.5 cc)  
0.5 g (1 cc)  
1 g (2 cc)  
2 g (4 cc)

L 顆粒サイズ 1 mm - 2 mm

包装:  
0.5 g (1.5 cc)  
1 g (3 cc)  
2 g (6 cc)

### ガイストリッヒ バイオガイド®

吸収性歯周組織再生用材料



サイズ:  
13 mm x 25 mm  
25 mm x 25 mm  
30 mm x 40 mm